Fa * 10. 34

R37691

Zur Kenntniss

der

syphilitischen Erkrankungen

des

centralen Nervensystems.

Vortrag

gehalten

in der Hufeland'schen Gesellschaft für Heilkunde am 17. October 1889

von

Dr. H. Oppenheim,

Privatdocent an der Universität zu Berlin.

ROYAL COLLEGE OF PHYSICIANS, EDINB. LIBRARY

Mit 4 Tafeln.

Berlin 1890.

Verlag von August Hirschwald.

NW. Unter den Linden 68.

Vorwort.

Der Vortrag, welchen ich am 17. October v. J. in der Gesellschaft für Heilkunde gehalten und durch Krankenvorstellung, Präparate und Zeichnungen erläutert habe, ist nach den Bestimmungen der Gesellschaft bereits in der Berliner klinischen Wochenschrift (1889, No. 48 u. 49) veröffentlicht worden.

In der Ueberzeugung, dass derselbe durch die beigegebenen Tafeln, sowie durch eine Reihe von Zusätzen besonders casuistischen Inhalts an Werth gewinnt, trage ich kein Bedenken, ihn im Sonderdruck erscheinen zu lassen, indem ich hervorhebe, dass ich mit demselben nicht mehr zu bieten beanspruche, als einen Beitrag zur Kenntniss der besonders wichtigen und häufigen Formen syphilitischer Erkrankung des centralen Nervensystems.

Um dieser Meinung auch ein äusseres Gepräge zu verleihen, habe ich die Vortragsform beibehalten.

Berlin, im Januar 1890.

Der Verfasser.

Dem Studium der syphilitischen Erkrankungen des centralen Nervensystems haben seit langer Zeit Kliniker und Anatomen besonderes Interesse gewidmet und die Gründlichkeit und Sorgfalt, mit der eine Reihe von Forschern sich in das Wesen dieser Krankheitsprocesse vertiefte, hat schöne Früchte getragen. Ueber die Symptomatologie und anatomische Grundlage der Hirnsyphilis lag nun schon aus älterer Zeit ein reiches Beobachtungsmaterial vor, doch fehlte es an einer zusammenfassenden Darstellung des Zerstreuten: spärlicher waren die Erfahrungen über die specifischen Erkrankungen des Rückenmarkes, hier war eine Bereicherung der Casuistik und eine kritische Sichtung und Sammlung des Gegebenen besonders erstrebenswerth. Die letzten Jahre haben nun auch nach dieser Richtung grosse Fortschritte gebracht, indem nicht nur Einzelfälle mitgetheilt wurden, in denen die klinische Beobachtung und die anatomische Untersuchung mit erforderlicher Gründlichkeit angestellt war, sondern auch eine umfang- und inhaltreiche monographische Bearbeitung des Gegenstandes zur Ausführung gebracht ist.

Es mag genügen, an dieser Stelle auf die werthvollen Beiträge hinzuweisen, die wir den Untersuchungen von Virchow[1], Wagner[2], Steenberg[3], von Graefe[4], Passavant[5], Heubner[6], Charcot und Gombault[7], Leyden[8], Fournier[9], Westphal[10], Gerhardt[11], Schultze[12], Baumgarten[13] u. A. verdanken.

Aus den letzten Jahren sind besonders die Beobachtungen und Abhandlungen von Julliard[14], Greiff[15], Jürgens[16], v. Rinecker[17], Buttersack[18], Kahler[19], v. Ziemssen[20], Siemerling[21], Eisenlohr[22] und Schmauss[23] zu nennen. Ein besonders hervorragendes Verdienst hat sich Rumpf[24] erworben durch eine überaus fleissige und gründliche Sammlung fremder und durch die Mittheilung zahlreicher eigener Beobachtungen, sowie durch eine im Boden der pathologischen Anatomie wurzelnde Darstellung der Symptomenbilder; wäh-

rend sich mit der praktisch so wichtigen Frage nach der Prognose eine sorgfältige Analyse Nannyn's[25] beschäftigt.

Wenn ich trotz der Fülle des Gewordenen und obgleich ein vorläufiger Abschluss durch das Rumpf'sche Werk erreicht zu sein scheint, diesen Gegenstand zu einer Besprechung wähle, so glaube ich aus folgenden Gründen dazu berechtigt zu sein. Einmal habe ich durch meine Thätigkeit an der Nervenklinik und -Poliklinik der Charité Gelegenheit gehabt, eine grosse Anzahl dieser Krankheitsfälle zu sehen und das Schicksal eines Theiles derselben zu verfolgen. Ferner ist der Stoff so wichtig und der Discussion so würdig, dass jede genaue Beobachtung, namentlich solche mit Sectionsbefund oder mit dem Ausgang in definitive Heilung, mitgetheilt zu werden verdient.

Endlich sind gerade wiederum in den letzten zwei bis drei Jahren neue Fragen aufgetaucht, neue Beziehungen ermittelt worden, und an diesen, wenn auch noch unvollkommenen, so doch schon beachtenswerthen Ergebnissen der Forschung glaube ich einen bescheidenen Antheil zu haben.

Ich will einzelne, und zwar die Hauptformen der Syphilis des centralen Nervensystems herausgreifen, zunächst eine skizzenhafte Darstellung derselben geben und nur bei den Punkten und Fragen länger verweilen, in welchen ich durch eigene Beobachtung und Anschauung etwas beizusteuern im Stande bin.

Die Hirnsyphilis hat in der Mehrzahl der Fälle ihren Ausgangsort in den Meningen. Häufiger als eine circumscripte Geschwulstbildung in denselben ist die diffuse flächenhafte Neubildung und diese entwickelt sich wiederum häufiger an der Basis als an der Convexität des Gehirns. Ich stehe nicht an, die diffuse gummöse Meningitis basilaris als die gewöhnlichste Form der Hirnlues zu bezeichnen. Namentlich wenn man die vorliegenden Beoachtungen mit Sectionsbefund ins Auge fasst, kommt man zu diesem Resultat (so ist schon von Virchow die Basis, und besonders die Umgebung des Chiasma, als Prädilectionsstelle bezeichnet worden); auch meine eigenen Erfahrungen führen zu diesem Ergebniss. In fünf auf der Nervenklinik zur Autopsie gekommenen Fällen wurde diese Localisation der Hirnsyphilis gefunden, aber auch in den günstig abgelaufenen deutete das Symptomenbild am häufigsten auf einen diffusen basalen Process. — Betrachtet man ein solches Gehirn, so erscheint die Basis und hier wiederum vornehmlich der interpedunculäreRaum, die Gegend des Chiasma opticum, wie mit einem starrgewordenen Flui-

dum, etwa mit Paraffin oder Celloidin ausgegossen; in alle Furchen und Einsenkungen hat sich diese Masse gedrängt, die Ursprünge der Hirnnerven sind durch dieselbe völlig verdeckt oder wie mit einem Schleier überzogen. Bei genauerer Betrachtung sind dieselben, vor allem die Optici und die Augenmuskelnerven, nicht allein von diesem neugebildeten Gewebe umschlossen, sondern auch selbst verändert, gleichmässig oder kolbig, knollig geschwollen und erscheinen auf dem Durchschnitt mehr oder weniger vollständig glasig-grau oder speckig-gelb: es kommt jedoch auch vor, dass die von der Geschwulst umklammerten Hirnnerven makroskopisch normal erscheinen. Die Neubildung hat zum Theil eine sulziggallertige, zum Theil eine speckige Beschaffenheit, an einzelnen Stellen und oft selbst in grösserer Ausdehnung bildet sie eine derbe, bindegewebige Schwarte, die mit den basalen Hirntheilen fest verwachsen ist. Auch die grossen Arterien an der Hirnbasis sind in den Process hineinbezogen, ihre Wandungen sind verdickt und mit den erkrankten Meningen verwachsen, ihre Lumina verengt oder auch stellenweise erweitert. Wenn es sich nun auch um einen diffus-flächenhaften Process handelt, so kann derselbe doch auch an einzelnen Stellen die Form eines umschriebenen Tumors gewinnen. Namentlich ist es nicht selten, dass der Oculomotorius, der Tractus opticus oder der Trigeminus in eine Geschwulst eingeschlossen oder verwandelt ist. — Das übrige Gehirn kann bei makroskopischer Besichtigung intact sein oder es zeigt — und das ist besonders häufig — einen oder mehrere Herde, namentlich im Gebiet der grossen Ganglien. Es kommen sowohl Blutungen, als auch Erweichungen vor, die letzteren sind häufiger und von besonders grosser Bedeutung.

Auf das histologische Verhalten will ich nur insoweit eingehen, als die Kenntniss desselben zum Verständniss der klinischen Erscheinungen nothwendig ist. Es handelt sich um ein zellenreiches, üppig vascularisirtes Granulationsgewebe, dessen Gefässe zum Theil thrombosirt und obliterirt sind, das an einzelnen Stellen verkäst ist, an anderen eine fibröse Umwandlung erfahren hat, aber wohl niemals oder nur ganz ausnahmsweise vereitert. Zur Bildung umschriebener Gummositäten kommt es jedoch dabei nicht immer. — Höchst charakteristisch ist das Verhalten desselben zu den grossen Gefässen an der Hirnbasis und zu den Nervenwurzeln. Die Arterien sind dabei, wie mich meine Erfahrung lehrt und wie auch aus den meisten gründlichen Beobachtungen hervorgeht, immer erkrankt, mögen sie auch makroskopisch nicht verändert erscheinen. Ich will nur auf die Heubner'sche und Baumgarten'sche Schilderung hinweisen.

die ganze grosse Streitfrage über die syphilitische Natur dieser Arteriitis bei Seite lassen und statt dessen eine Anzahl von Präparaten und Zeichnungen, die nach denselben gewonnen sind, vorlegen.

Fig. 1, Taf. I zeigt die starke Verdickung der Gefässwandung und die kleinzellige Infiltration derselben. Die Adventitia ist von dem sie umgebenden Geschwulstgewebe kaum zu trennen, indem sich die Rundzellenwucherung aus der Umgebung in dieselbe unmittelbar fortsetzt. Die Zeichnungen Fig. 1, 2, 3, Taf. I veranschaulichen auch die Veränderungen der Muscularis und ganz besonders die Verdickung der Intima, die dadurch bedingte Verengerung des Gefässlumens, die eigenthümliche Theilung der Gefässlichtung in mehrere Lumina, wie sie schon Marchand[26] beschrieben, hier und da die völlige Obliteration oder den Verschluss durch Thromben. Wir sehen in Fig. 1, Taf. II eine durch Wanderkrankung und Thrombose bedingte Obliteration der Basilaris, und in Fig. 4, Taf. II denselben Vorgang an der Vertebralis.

Nicht minder beachtenswerth ist das Uebergreifen des Processes auf die Nervenwurzeln. Ich will es an den Sehnerven und den Nn. oculomotorii demonstriren, nicht aus Gründen der Zufälligkeit, sondern weil sie von der Syphilis so hart bedrängt werden, wie kein anderes der nervösen Gebilde. Namentlich in dem lockeren Bindegewebe, welches das Chiasma umgiebt und überlagert, nistet sie sich ein, nimmt hier überaus häufig ihren Ausgang, so dass es in vielen, auch der früheren Beobachtungen heisst: „Die ältesten Veränderungen fanden sich am Chiasma und in dessen Umgebung“. Ich lege Ihnen Präparate vor, die von vier verschiedenen Fällen stammen, und immer wieder ist der Raum über dem Chiasma und in den Winkeln desselben von dem Geschwulstgewebe ausgefüllt. — Wie wird nun das Nervengewebe in Mitleidenschaft gezogen? Die Umkleidung der Nerven, das Epineurium, ist es, welches seine Ausläufer von allen Seiten her zwischen die Nervenfaserbündel hineinschiebt. Es ist, als ob die gummös erkrankte Nervenscheide unzählige Fortsätze ausstrecke, die ihren Weg in die Nervenfaserung hineinfinden; diese Fortsätze sind die stark verdickten, kleinzellig-infiltrirten, gefässreichen Bindegewebssepta (vergl. Fig. 5, Taf. II). Während dabei die Nervenfasern zum Theil unter dem Drucke der Geschwulst und ihrer Ausläufer atrophiren, ist der Nerv doch in Folge der eingebetteten Neubildungsbestandtheile in toto geschwollen und selbst auf das 4—5fache seines Volumens (kann aber auch in späteren Stadien atrophisch erscheinen). Doch mag die Schwellung zum Theil auch auf Rechnung einer serösen Imbibition zu bringen sein.

Aehnlich, aber gewöhnlich doch nur in geringem Grade, wird die Gehirnsubstanz selbst in der Nachbarschaft der Pia ins Bereich der Erkrankung gezogen. Die wichtigsten Folgezustände für das Gehirn, die sich aber an Stellen, die von der Basis entfernt liegen, entwickeln, sind die durch die Gefässverstopfung bedingte Necrobiose und die aus der Gefässzerreissung resultirende Hirnblutung.

Nun, m. H., diese pathologisch-anatomische Darstellung würde ein rein wissenschaftliches Interesse haben, wenn nicht die klinischen Erscheinungen den unmittelbarsten Ausdruck dieser Veränderungen bildeten, so dass man aus denselben fast a priori das Krankheitsbild entwerfen kann.

Das Symptomenbild dieser diffusen basalen Hirnsyphilis ist trotz der Mannigfaltigkeit der Erscheinungen ein meines Erachtens so charakteristisches, dass bei genügend langer Beobachtung selbst wenn anamnestische und anderweitige Anhaltspunkte für die syphilitische Infection fehlen, die Diagnose gestellt werden kann. Es sind nun diese Fälle bei uns in der Hauptstadt so häufig, dass ich[27] schon nach zweijährigem Aufenthalt in der Charité in einer in den Charité-Annalen des Jahres 1885 versteckten Abhandlung über eine grössere Anzahl derselben berichten und eine Schilderung des Krankheitsbildesgeben konnte, die ich mit einigen Zusätzen an dieser Stelle nur zu erneuern brauche. Am Schlusse derselben hob ich, wie es schon Heubner gethan, hervor, dass die basale syphilitische Meningitis als eine klinisch selbstständige Krankheitsform anzusehen und von dem eigentlichen Tumor vielleicht auch diagnostisch abzugrenzen sein würde. Nur dieses „Vielleicht“ möchte ich heute streichen.

Die betroffenen Personen erkranken unter Allgemeinerscheinungen, unter denen der Kopfschmerz obenan steht. Dieser wird anfallsweise sehr heftig, hat aber meines Erachtens weder bezüglich der Localisation, noch der zeitlichen Exacerbation etwas Charakteristisches, wenn er auch manchmal in der Nacht und gegen Morgen besonders stark auftritt. Hierzu gesellt sich häufig Erbrechen und Schwindelgefühl und nicht selten treten Ohnmachts- und Krampfanfälle auf. Auf das Verhalten der Psyche und des Sensoriums lege ich besonderes Gewicht. Eine Abnahme der Intelligenz, eine mässige Demenz, Gedächtnisschwäche und Apathie ist die Regel. Dagegen beobachten wir hier nicht die dauernde, stetig anwachsende Benommenheit, wie sie für die Mehrzahl der andersartigen intracerebralen Tumoren charakteristisch ist. Während grosser Phasen des Krankheitsverlaufes ist Pat. bei gutem Bewusstsein, kann, soweit es seine Intelligenz und sein Ge-

dächtniss gestattet, über Alles Auskunft geben, aber — und das ist das Wichtigste — intercurrent stellen sich Störungen des Bewusstseins ein: eine tiefe, mehrere Stunden oder Tage anhaltende Benommenheit oder Zustände, die sich nicht vom Bilde des Schlafes unterscheiden, oder heftige Erregungszustände, Anfälle von Verwirrtheit und Tobsucht. Es ist in dieser Hinsicht gewiss kennzeichnend, wie die Patienten, die ich im Auge habe, zwischen der Nervenklinik, den inneren Kliniken einerseits und der Delirantenresp. Irrenabtheilung der Charité andererseits gewissermassen hin- und hergeworfen werden je nach der Etappe des Krankheitsverlaufes in welcher sie sich gerade zur Zeit ihrer Aufnahme befinden, und habe ich auf die weitere Beobachtung manches typischen Falles verzichten müssen, weil die plötzlich eintretenden Erregungszustände oder die Geistesschwäche eine Ueberführung in die Neue Charité und von dort nach Dalldorf erforderlich machten. So kommt es auch wohl, dass diese Patienten Tage lang für Epileptiker gehalten werden oder dass man glaubt, einen paralytischen Anfall vor Augen zu haben, bis sich das Bewusstsein klärt, eine genauere Functionsprüfung möglich wird und nun durch den Befund gewisser, gleich zu erörternder Lähmungssymptome die richtige Diagnose gestellt wird.

Zu den Allgemeinerscheinungen möchte ich, weil ich nicht im Stande bin, sie von der Affection eines bestimmten Nerven oder Nervengebietes abhängig zu machen, auch die Polydipsie und die Polyurie rechnen, die ich in den typischen Fällen sehr häufig beobachtete und die auch in anderen Krankengeschichten (vgl. von den neueren besonders Buttersack, v. Hoesslin[28]) vielfach hervorgehoben wird. Man versäume nicht, auch in der anamnestischen Nachforschung auf diesen Punkt zu achten, da dieses Symptom wie alle Symptome der Hirnlues einen flüchtigen Bestand haben kann. — Diese Polyurie kann in jedem Stadium hervortreten, ich habe selbst beobachtet, dass sie erst zur Zeit der Reconvalescenz, nachdem die übrigen Erscheinungen sich bereits zurückgebildet hatten, auftrat. Oft hält sie nur Tage oder Wochen an, anderemale ist sie das dauerhafteste Symptom.

Gleichzeitig mit der Entwickelung dieser allgemeinen Cerebralerscheinungen, meistens erst im Gefolge derselben und nur zuweilen denselben schon vorausgehend, stellen sich Lähmungssymptome ein, die auf eine Affection gewisser Hirnnerven hindeuten. Ganz im Einklange mit unserer anatomischen Betrachtung steht nun die Thatsache, dass der Sehnerv und die Augenmuskelnerven, besonders der Oculomotorius, fast immer und nicht selten sogar ausschliesslich

betheiligt sind. Das ist allen Autoren aufgefallen. Es entwickelt sich eine Lähmung oder Parese des ganzen Oculomotorius oder einzelner seiner Zweige oder es ist ein Theil der Augenmuskeln auf beiden Seiten gelähmt. Obgleich man gewiss anzunehmen geneigt ist, dass eine Affection des Oculomotoriusstammes zu einer Lähmung aller Nervenzweige führt, ist es doch Thatsache, dass bei diesen basal-syphilitischen Processen die Lähmung nicht selten nur einzelne Zweige betrifft. Manchmal kann man auch verfolgen, wie ein Augenmuskel nach dem andern befallen wird, wie es besonders schön in dem von Buttersack mitgetheilten Falle hervortrat; auch kommt es vor — auf diesen Punkt habe ich in meiner citirten Abhandlung zuerst die Aufmerksamkeit gelenkt —, dass nur die Pupillarnerven betheiligt sind, ja dass nur reflectorische Pupillenstarre besteht, freilich ist das selten und scheint dann immer in einem früheren Stadium eine ausgebreitetere Augenmuskellähmung vorgelegen zu haben, so dass die Pupillenstarre das einzige Residuum des abgelaufenen Vorganges bildet. Sind beide Bulbi betheiligt, so ist doch fast immer die eine Seite stärker betroffen und auf dieser ist dann gewöhnlich ein Theil der übrigen Hirnnerven mitergriffen. — Die auf eine Affection des N. opticus deutenden Erscheinungen sind sehr mannigfaltige und sie sind häufiger durch eine Functionsprüfung als durch eine ophthalmoskopische Untersuchung nachzuweisen. Freilich beobachteten wir nicht selten einseitige oder doppelseitige Neuritis optica oder zuweilen Stauungspapille oder einseitige resp. auf der einen Seite stärker ausgeprägte Atrophie neuritischen Ursprungs. Aber wenn man erwägt, dass sich die anatomischen Veränderungen mit Vorliebe in der Gegend des Chiasma und Tractus opticus abspielen, so begreift man, dass der Augenspiegelbefund häufig ein negativer oder unbestimmter ist. Die Sehstörung kann nun auf eine Affection des N. opticus deuten oder — und das ist häufiger — auf eine Erkrankung des Chiasma, resp. des Tractus opticus, oder sie lehrt, dass beide Gebilde in bestimmter Folge ergriffen worden sind.

Es ist überflüssig, hier auszuführen, wie sich in dem einen Falle eine Hemianopsia bitemporalis, in dem anderen eine laterale Hemianopsie entwickelt oder wie endlich durch ein Uebergreifen des Processes vom Tractus opticus auf das Chiasma und umgekehrt aus einer Hemianopsie sich eine Blindheit des einen Auges mit temporaler Hemianopsie des anderen entwickelt, bis sich endlich eine beiderseitige Amaurose, und zwar selbst bei normalem ophthalmoscopischen Befunde herausbilden kann. Ich verweise in dieser Hinsicht auf die Schilderungen, die v. Graefe[29], Foerster[30]

u. A. gegeben, auf meine eigenen Beobachtungen und den mit bisher kaum erreichter Gründlichkeit untersuchten Fall von Siemerling[31].

Wenn nun auch andere Tumoren dieser Gegend in ähnlicher Weise die verschiedenen Theile der optischen Faserleitung ergreifen können, so werde ich doch gleich auf ein diagnostisches Criterium aufmerksam machen, das für die syphilitischen Processe pathognomonisch zu sein scheint.

Vorerst aber lassen Sie uns die übrigen Hirnnerven ins Auge fassen. Nicht selten ist der Olfactorius in die Neubildung eingebettet und so haben wir mehrmals bei dieser Krankheit ein- oder doppelseitige Anosmie constatiren können. Häufiger noch ist eine Affection des Quintus, namentlich auf einer Seite und dabei treten die Reizerscheinungen: neuralgische Schmerzen (selten Hyperästhesie) im Quintusgebiet in den Vordergrund, aber auch eine Abstumpfung der Sensibilität, seltener eine totale Anästhesie in einem oder allen Quintusästen wird beobachtet. Ich behandle noch jetzt eine Frau, bei welcher in Folge basaler syphilitischer Meningitis unter Anderem auch der Trigeminus afficirt ist, so dass vollständige Anästhesie in der rechten Gesichtshälfte mit aufgehobenem Cornealreflexe und beginnender Keratitis neuroparalytica, Ageusie auf der rechten Zungenhälfte bestand — alles das bildet sich zurück unter Mercurialkur; zuerst schwand die Keratitis, dann hellte sich die Sensibilität auf und noch jetzt fehlt der Cornealreflex. — Reicht der Process weiter nach hinten, so werden Facialis und Acusticus ergriffen, wie in einem Falle, über den ich noch berichten und dessen Präparate ich demonstriren werde; dabei ist es von Wichtigkeit, dass die Facialislähmung den Charakter der peripherischen Affection hat, ohne dass jedoch immer Veränderungen der elektrischen Erregbarkeit erwartet werden dürfen, wenigstens habe ich sie in 2 typischen Fällen vermisst. Welche Modificationen dann durch die Localisation der Neubildung in der hinteren Schädelgrube bedingt werden, das zu erörtern, würde mich zu weit führen, auch würden wir da schon die selteneren klinischen Formen in den Kreis der Besprechung ziehen. — Indess darf ich wohl auf eine eigene Beobachtung[32] hinweisen, die in den Charité-Annalen des Jahrganges 1887 veröffentlicht ist. Hier hatte sich die gummöse Meningitis vorwiegend in der Umgebung des untersten Theiles der Med. oblongata entwickelt und den Hypoglossus und Vagus-Access. besonders in Mitleidenschaft gezogen.

Es erübrigt aber noch, zu erwähnen, dass die Krankheitserscheinungen keineswegs immer auf eine continuirliche Ausbreitung des Neubildungsprocesses hinweisen, derart etwa, dass nur benachbart-

entspringende und -verlaufende Hirnnerven betheiligt würden, im Gegentheil scheint das Symptomenbild häufiger auf getrennte, auseinandergelegene Herde hinzuweisen, was sich aber zum Theil daraus erklärt, dass die von der Neubildung umklammerten Nerven keineswegs gleichmässig in ihrer Structur und in ihrer Function geschädigt werden. Die einen erscheinen, obgleich sie im gummösen Gewebe stecken, unverändert, die anderen sind schwer erkrankt.

Alle die genannten Symptome würden nur auf einen basalen raumbeengenden, allerdings über ein grösseres Terrain ausgebreiteten Krankheitsprocess hinweisen. Aber damit wäre die specifische Natur desselben nicht gekennzeichnet. Andere Geschwülste allerdings, die eine derartige Ausbreitung gewinnen, sind überaus selten, wenn auch einmal bei einer Carcinomatose der Schädelbasis ein ähnliches Symptomenbild zu Stande kommen kann, wie ich selbst beobachtet habe. Die tuberculöse Meningitis aber wird, wenn sie auch durch die Lähmungssymptome eine gewisse Verwandtschaft bekundet, durch die Entwickelung, den Verlauf und durch das Verhalten der Temperatur unterschieden, denn bei dieser syphilitischen Meningitis ist die Temperatur normal, erhebt sich in seltenen Fällen vorübergehend einmal auf 38° und einige Zehntel, während höhere Fiebergrade nur ausserordentlich selten beobachtet worden sind. Die einfache chronische basale Meningitis aber, von der hier und da noch die Rede ist, scheint kaum mit Sicherheit beobachtet zu sein*). Aber alle diese Momente sind nicht so ausschlaggebend, wie der eigenthümliche Verlauf der Hirnsyphilis. Schon in den ältesten Berichten über diese Krankheit wird die Unbeständigkeit der Symptome, das Kommen und Gehen derselben, das Remittiren, die Fluth und Ebbe der Krankheitserscheinungen, wie v. Rinecker sich ausdrückt, betont. Aber wenn man sich die Krankengeschichten daraufhin ansieht, so ist doch von einer detaillirten Beobachtung nach dieser Richtung hin nur selten die Rede. Man liest nur von längeren Intervallen relativen Wohlbefindens, von Remissionen und Exacerbationen.

In diesem Punkte nun haben die Untersuchungen aus den letzten Jahren wesentliche Fortschritte gebracht. Ich[33] habe im Jahre 1885 eine Beobachtung von gummöser Basilarmeningitis mit Sectionsbe-

*) Am ehesten könnte noch der Tumor cerebelli zu Verwechslungen Veranlassung geben, wegen der Allgemeinerscheinungen und der durch Druck auf die in Pons und Oblongata entspringenden Nerven hervorgerufenen Lähmungssymptome. Meistens lässt sich aber auch nach dieser Richtung hin eine sichere Entscheidung treffen.

fund mitgetheilt, in welcher sich die Betheiligung des Chiasma opticum durch ein eigenthümliches, in kurzen Intervallen erheblich schwankendes Verhalten der Sehstörung (der Hemianopsia bitemporalis), die bald in voller Ausbildung bestand, bald nur angedeutet, bald völlig geschwunden war, kundgab. Hier konnte man den Wandel der pathologisch-anatomischen Vorgänge auf's Feinste belauschen. Bald darauf theilte ich[34] einen anderen Fall mit, in welchem ebenfalls auf Grund einer Hemianopsia bitemporalis fugax die richtige Diagnose gestellt war, die durch die Section bestätigt wurde. — Nun besitzen wir freilich für keinen anderen Nerven einen so feinen Gradmesser der Function und Functionsstörung, wie für den Sehnerven. Auch heute bin ich im Stande, einen weiteren Beitrag zu dieser Frage zu liefern. Bei diesem Patienten, einem 43jährigen Manne, auf dessen Krankengeschichte ich nur flüchtig eingehen will, sind die Zeichen constitutioneller Syphilis deutlich ausgeprägt. Er hat dieselbe vor 6 Jahren acquirirt. Sein Hirnleiden ist ebenfalls syphilitischer Natur und documentirt sich als basale gummöse Meningitis. Die Krankheit besteht seit 3 Jahren und hat sich mit Kopfschmerz, Schwindel, Reizbarkeit und Verwirrtheit, Erbrechen, Durst und Sehstörung eingeleitet. Gegenwärtig liegt eine deutliche Demenz vor, eine sehr ausgesprochene Polyurie (Harnquantum schwankt zwischen 3000 u. 6000 ccm mit einem specifischen Gewicht von 1002—1006) und Polydipsie; Lähmungserscheinungen im Bereich beider Oculomotorii, besonders aber des rechten, sind im Rückgang begriffen, doch besteht noch eine Be-

Fig. 1.

L. A. 11. März 1887. R. A.

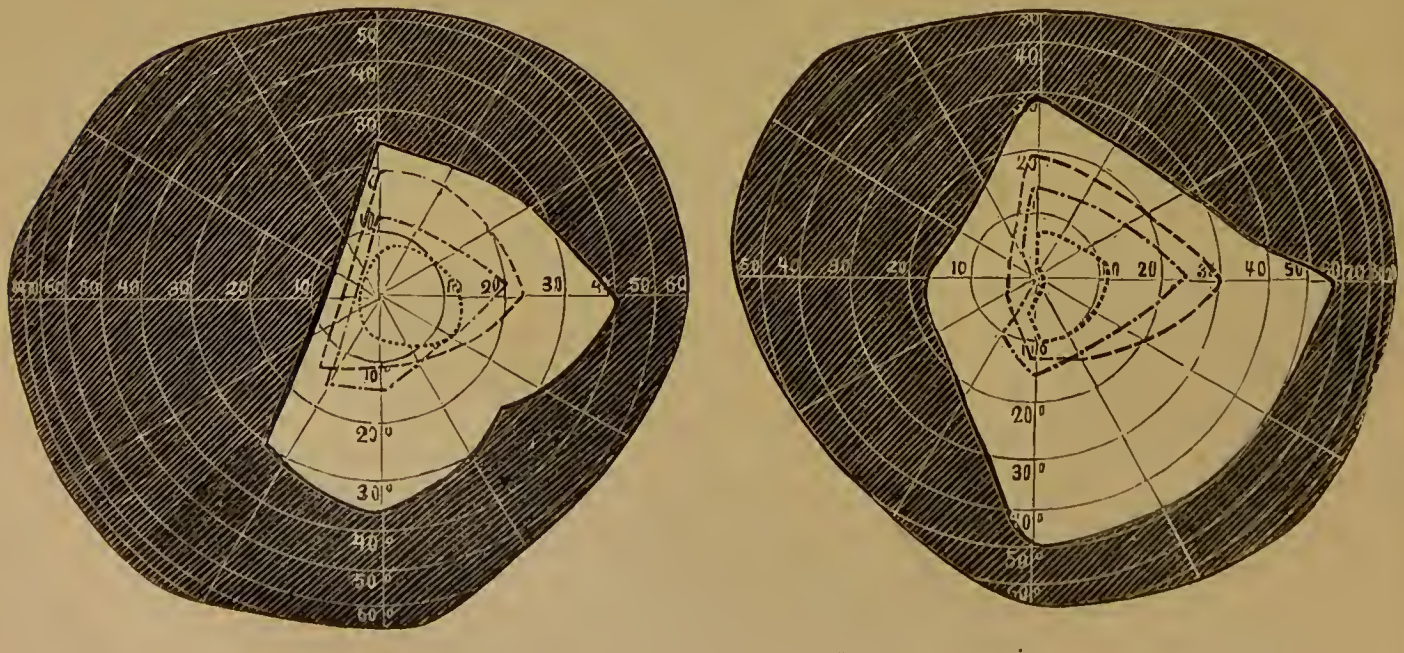

—·—·— blau. – – – – roth. ..... grün. ——— weiss.

weglichkeitsbeschränkung des rechten Bulbus nach oben und unten, sowie rechtsseitige Pupillenstarre, ferner Anosmie, eine linksseitige Hemiparesesis, auf deren Entstehung und Bedeutung ich noch zurückkomme. Von besonderem Interesse ist aber die Sehstörung, welche den syphilitischen Ursprung aufs deutlichste zur Schau trägt. Als ich den Patienten zum ersten Male untersuchte. fand ich eine typische bilaterale homonyme linksseitige Hemianopsie, verbunden mit Einengung

Fig. 2.

L. A. 15. März 1887. R. A.

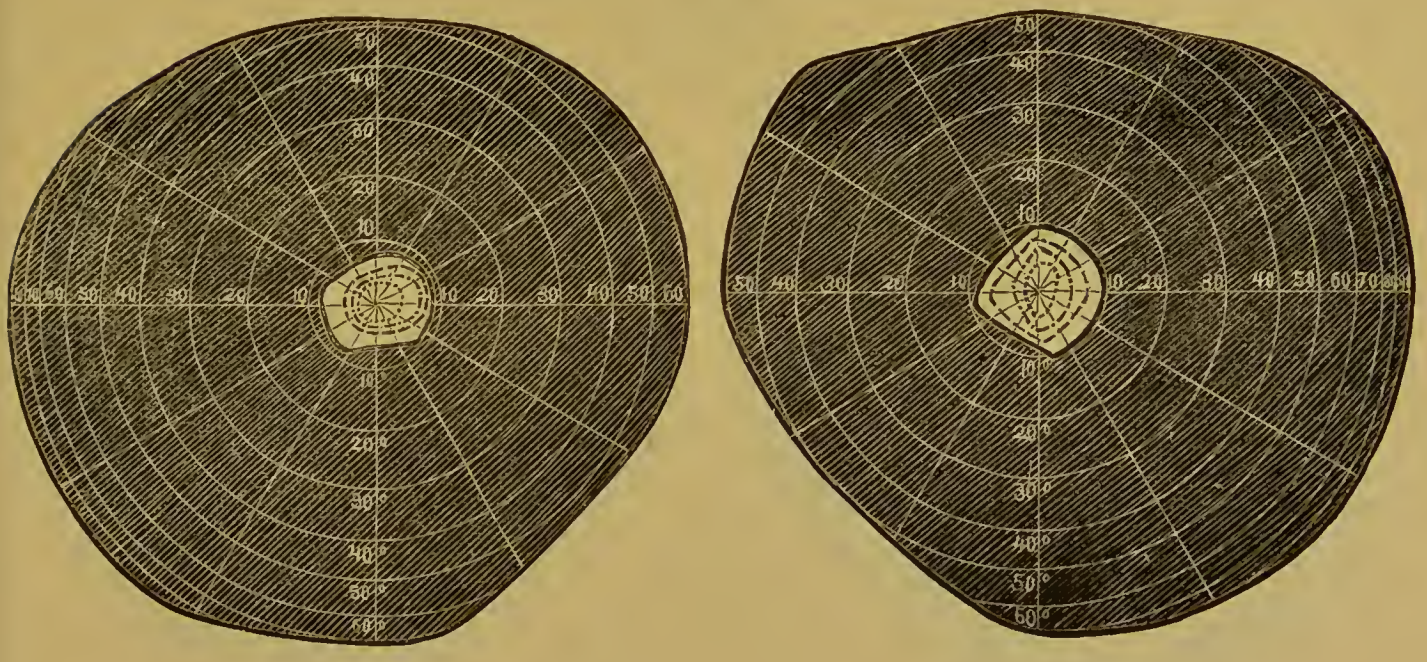

Fig. 3.

L. A. 18. März 1887. R. A.

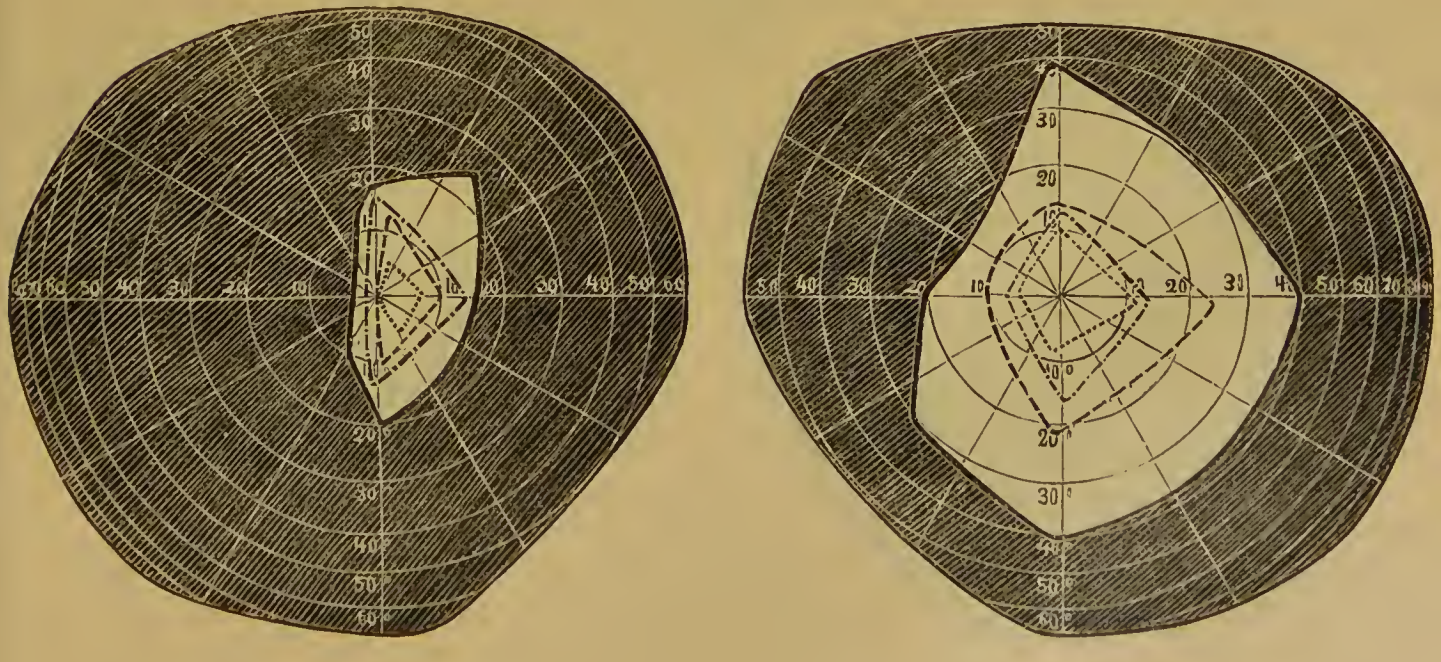

der erhaltenen Partie des Gesichtsfeldes, besonders auf dem linken Auge, die ich auf eine Erkrankung vornehmlich des rechten Tractus opticus bezog. College Uhthoff, welcher nun regelmässig unsere Kranken ophthalmoskopisch untersucht, begrüsste in dem Patienten einen alten poliklinischen Bekannten und stellte mir seine sehr sorgfältigen Gesichtsfeldmessungen aus dem Jahre 1887 (März und April) zur Verfügung. Da sehen Sie nun (Fig. 1—7) eine ganz wunderliche Inconstanz einer unregelmässigen concentrischen Gesichtsfeldeinengung, die ihre Grenzen in ganz kurzen Zeiträumen ändert und nur zuweilen den Typus

Fig. 4.

L. A. 24. März 1887. R. A.

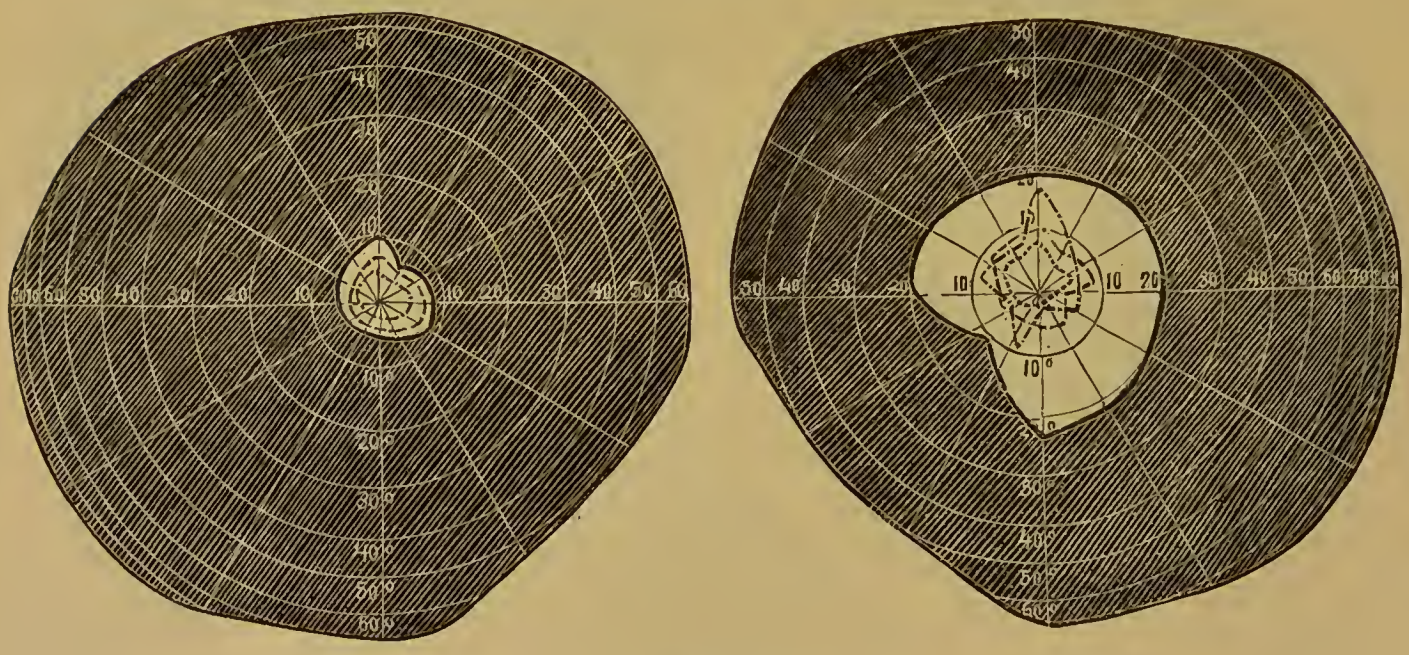

Fig. 5.

L. A. 10. April 1887. R. A.

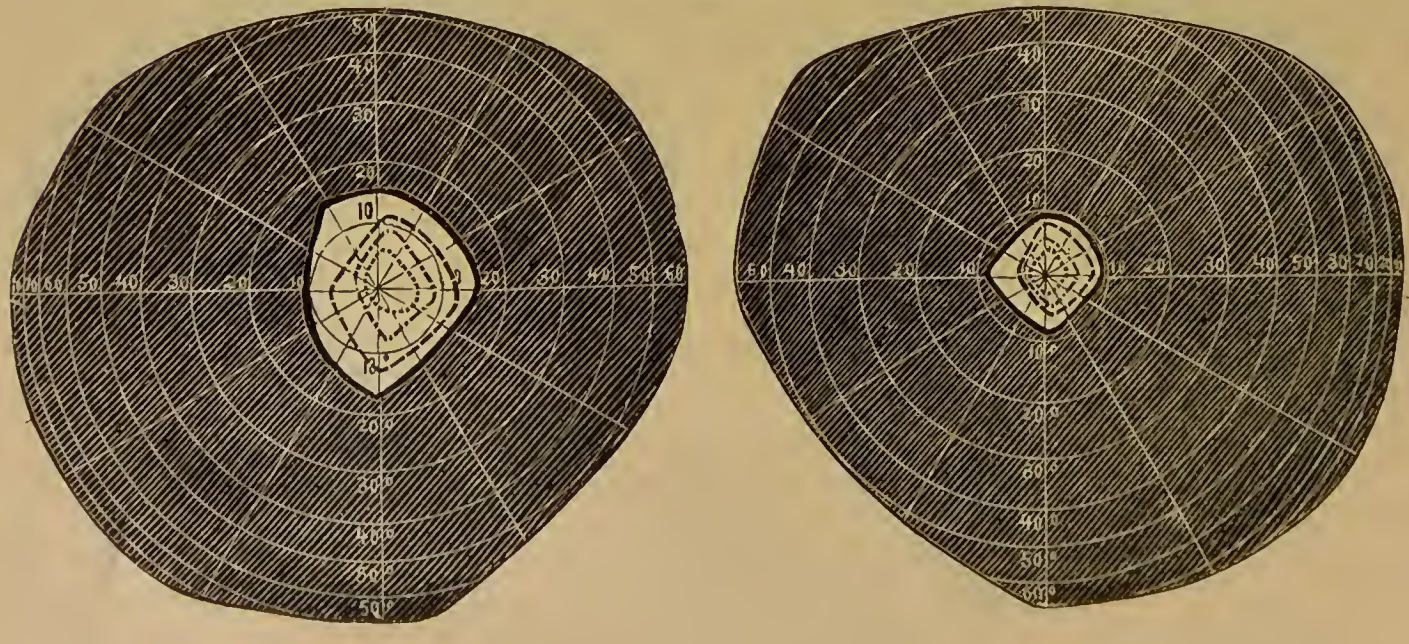

der Hemianopsie andeutet, bis schliesslich zur Zeit der Aufnahme in die Nervenabtheilung die laterale Hemianopsie ausgeprägt ist (Fig. 7). Es hat sich damals zweifellos um eine Neuritis gummosa der N. optici oder noch wahrscheinlicher beider Tractus optici gehandelt, deren Endresultat die jetzt bestehende Atrophie des rechten Tractus opticus ist. Dass diese aber auch jetzt noch keine ganz definitive ist, geht aus dem messbaren Effect unserer Behandlung hervor, die nicht allein eine Aufbesserung der centralen Sehschärfe, sondern auch eine Abnahme der Störung des excentrischen Sehens bewirkt hat (Fig. 8—10).

Fig. 6.

L. A. 8. Mai 1889. R. A.

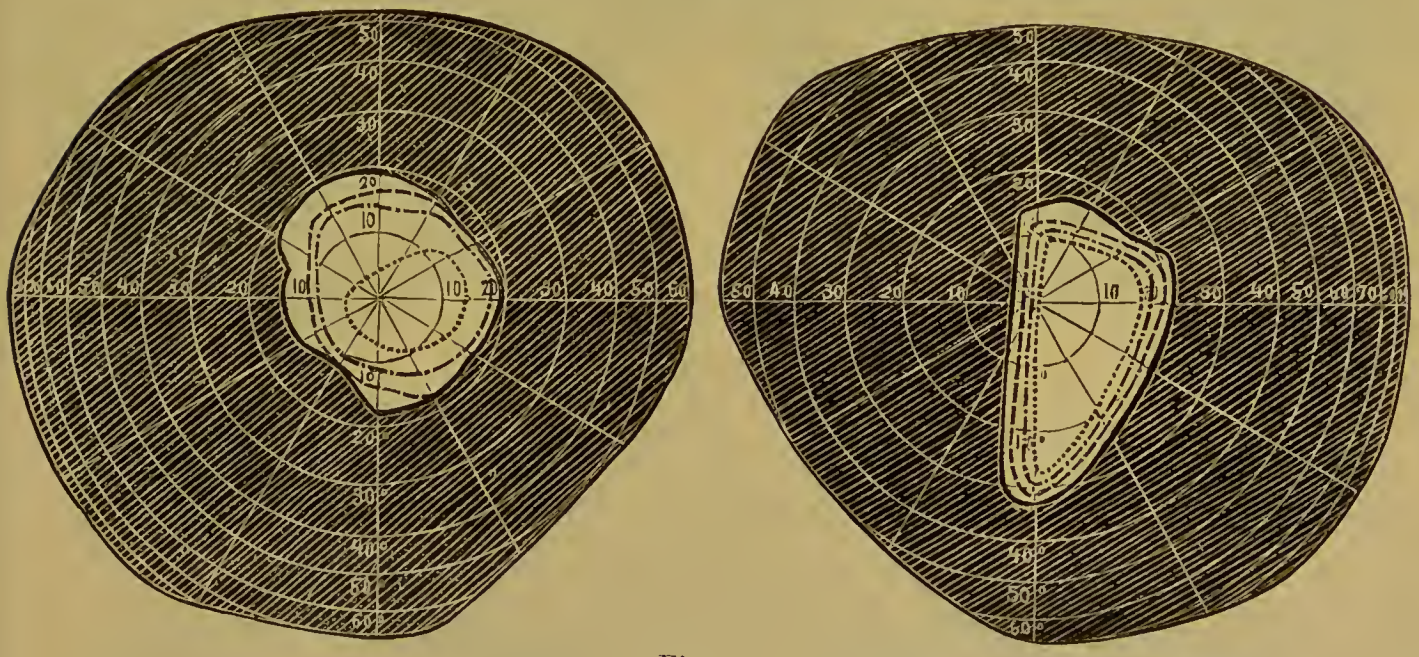

Fig. 7.

L. A. 4. Juli 1889. R. A.

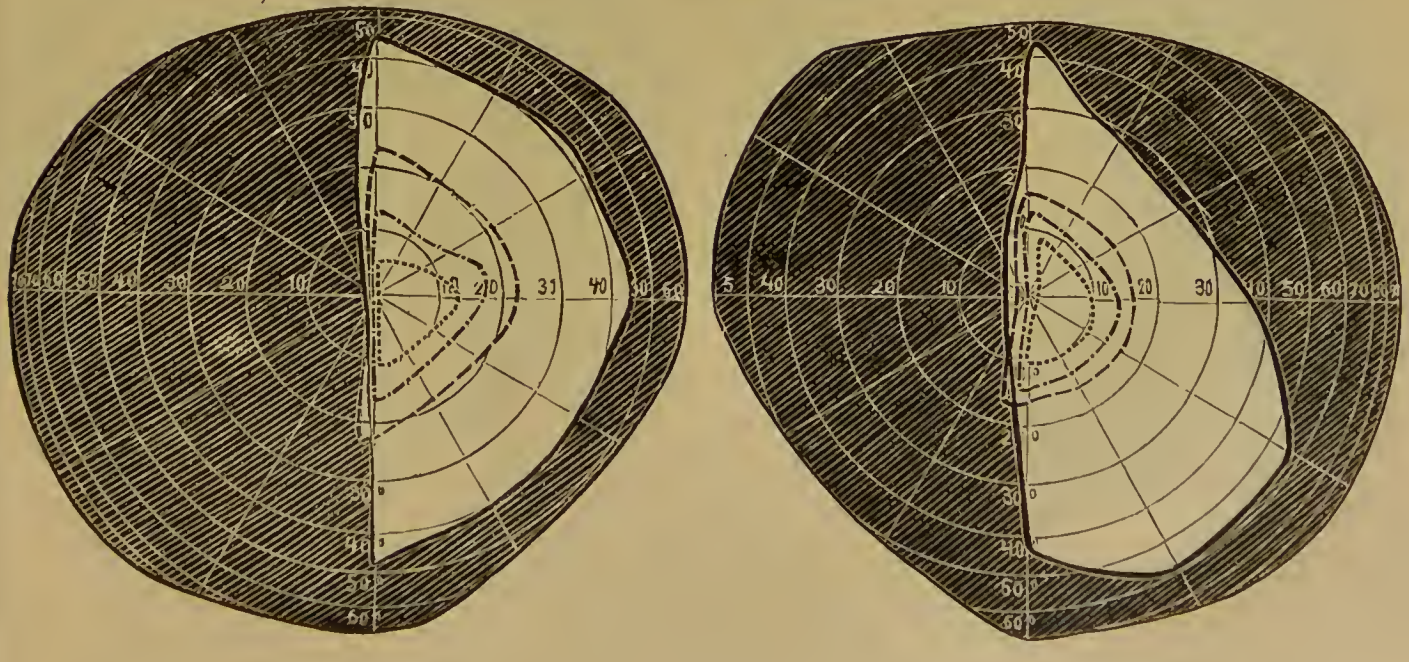

Fig. 8.

L. A. 23. Juli 1889. R. A.

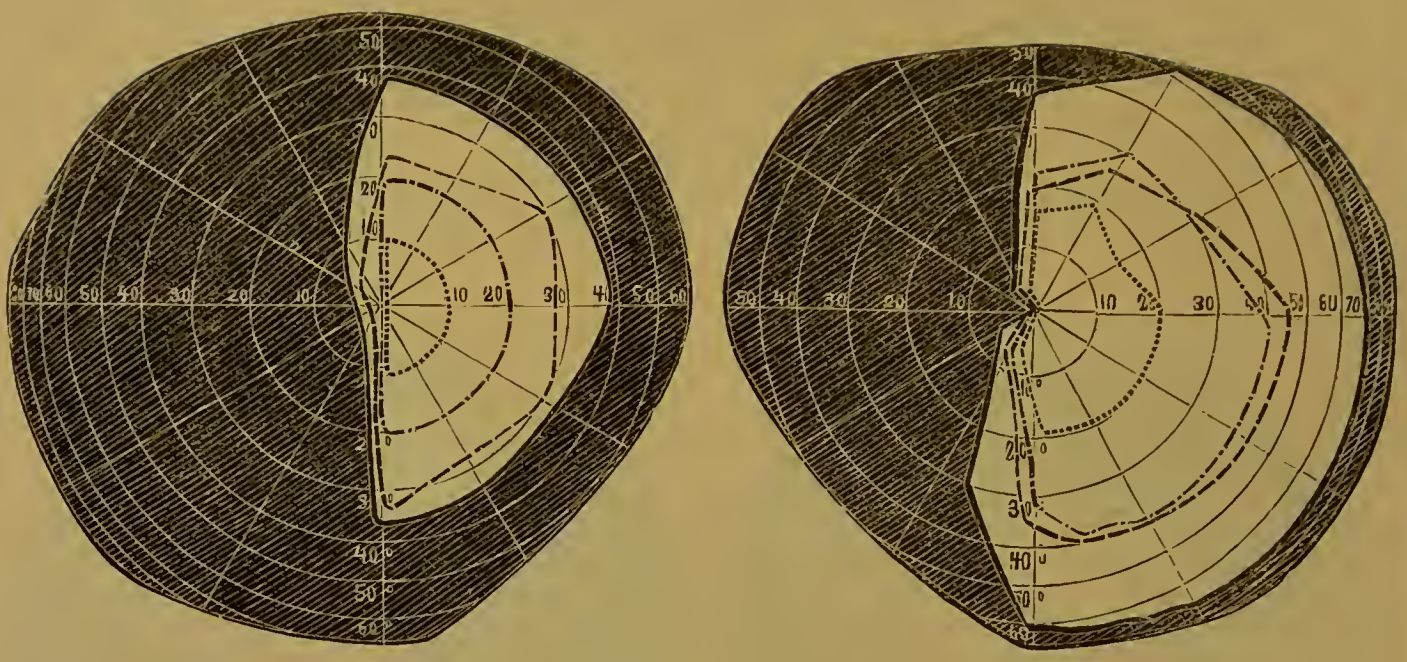

Fig. 9.

L. A. 6 September 1889. R. A.

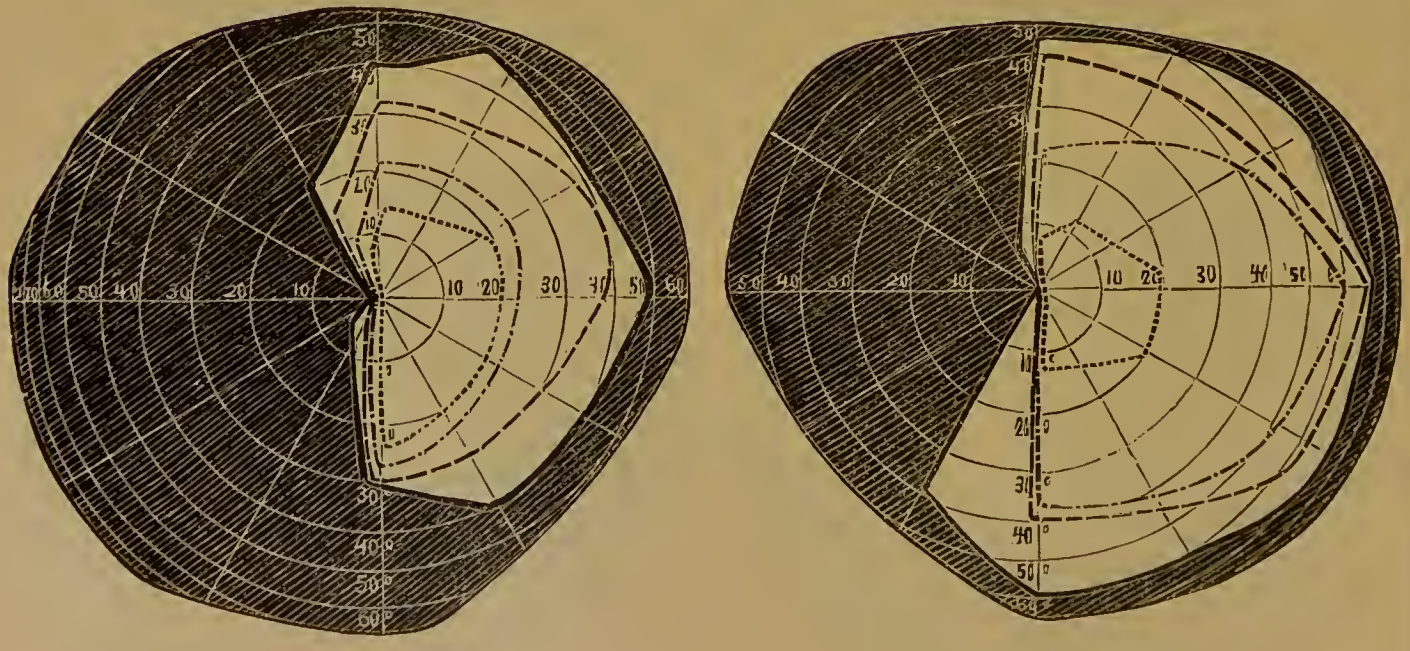

Fig. 10.

L. A. 28. September 1889. R. A.

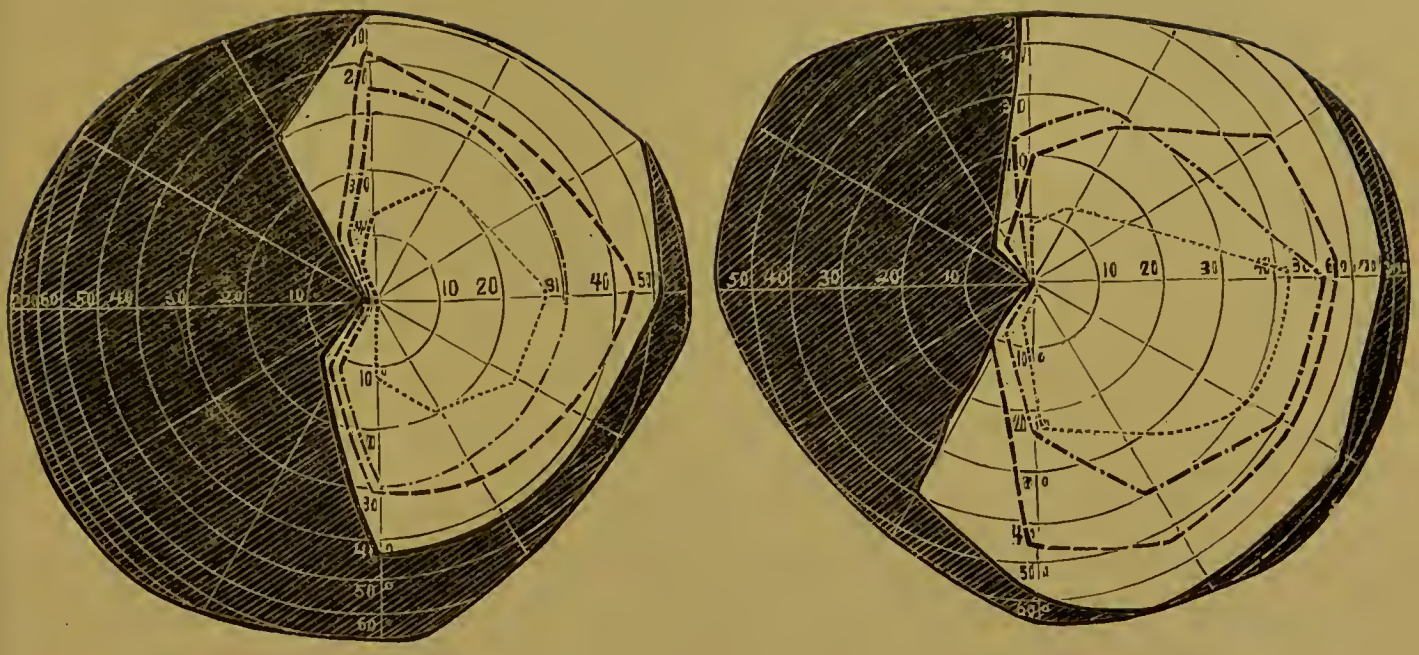

Will man diesen regen Wechsel der Erscheinungen verstehen, so braucht man nur einen Blick auf die pathologisch-anatomischen Veränderungen zu werfen; dieses schnelllebige Granulationsgewebe wuchert und stirbt ab in rascher Folge und steter Wiederholung und der Nerv, der von demselben umstrickt wird, ist deshalb einem so wechselnden Druck ausgesetzt, wie bei keiner anderen Erkrankung.

Wenn man nun auch am Sehnerven diese Verhältnisse in besonders minutiöser Weise studiren kann, so gelten sie nicht minder für die übrigen Hirnnerven. Beispiele für ein ähnliches Verhalten der Augenmuskellähmung giebt es in Fülle schon in der älteren Casuistik: eclatante Paradigmata habe ich dann selbst mitgetheilt. Es sei mir erlaubt, einen in dieser Hinsicht sehr charakteristischen Fall hier in Kürze anzuführen:

C. G., sicher syphilitisch vor 7 Jahren.

Befund am 23. September 1877: Links Mydriasis mit Accommodationsparese. (Neuritis optica incipiens, heftiger Kopfschmerz).

25. Juni 1879. Noch immer leichte Mydriasis ohne Accommoparese. (Mehrere Jahre ausser Beobachtung.)

16. Juli 1883. Links Mydriasis, ferner Accommodationsparese und leichte Parese des Rectus inf.

20. Juli 1883. Parese des linken Oculomotorius in allen Zweigen (Kopfschmerz, Schwindel, Krämpfe, Benommenheit, Polydipsie und Polyurie etc.).

August 1883. Pupillen sehr ungleich, linke bedeutend weiter, beide lichtstarr. Nach 14 Tagen: rechte Pupille reagirt gut.

25. October 1883. Beiderseits complete Lähmung der Nn. Oculomotorii in allen Zweigen (auch Sphinct. pupill. und Accommod.).

12. November 1883. Status idem. (Inunctionscur, leichte Blässe der Papillen.)

9. Februar 1884. Rechts Lähmung des Oculomotorius noch complet mit erweiterter starrer Pupille. Links geringe Beweglichkeit nach allen Richtungen, Pupille weit und reactionslos.

April 1884. Pupillen gleich, sehr weit, ganz starr, sowohl bei Licht als bei Accommodation. Rechts Beweglichkeitsbeschränkung nach oben, unten, innen.

September 1884. Rechts deutliche Ptosis, links weniger ausgeprägt. Die linke Pupille ist um das Doppelte weiter als die rechte, beide lichtstarr, doch verengern sie sich bei Convergenz. Für beide Bulbi ist die Beweglichkeit nach oben erheblich beschränkt, besonders für den rechten. Beim Blick nach unten bleibt der linke Bulbus zurück etc. (Ophthalmoskopisch nichts Abnormes.)

Das Resumé der Beobachtung lautete: „Chronisch verlaufende syphilitische Hirnerkrankung mit deutlichen Remissionen und Exacerbationen, die ersteren sind nur zum Theil auf Rechnung antisyphilitischer Therapie zu bringen.

Symptome: Kopfschmerz, Schwindel, Erbrechen, Krampfanfälle, linksseitige Hemiparesis, Lähmung im Bereich beider Nn. oculomotorii von sehr sprunghaftem Charakter, vorübergehend psychische Störung. In einem Stadium der Erkrankung wurde wegen Dementia, Verwirrtheit, Stupor und fehlender Pupillenreaction der Verdacht auf Paralyse der Irren rege. Keine erhebliche Veränderungen am Augenhintergrunde, nur vorübergehend Zeichen einer beginnenden Neuritis.“

Ein ähnliches Verhalten tritt in dem sehr genau beobachteten Buttersack'schen Fall hervor, in welchem ein Kommen und Gehen der reflectorischen Pupillenstarre freilich unter dem Einflusse der Behandlung festgestellt wurde. In einem von Siemerling untersuchten Falle gilt dies für die Ptosis und Facialislähmung. Es ist zweifellos, dass man für den Acusticus, der ja noch ein wenig stiefmütterlich behandelt wird, dasselbe wird constatiren können. Dieser Wandelbarkeit sind übrigens auch der Kopfschmerz, die Po-

lyurie, die psychischen Anomalien unterworfen, und wir werden dasselbe Verhalten bei den Rückenmarkssymptomen wiederfinden.

Nun ist noch auf eine bedeutungsvolle Symptomenreihe hinzuweisen, die aber von Heubner und Rumpf so gründlich studirt worden ist, dass ich mich sehr kurz fassen kann.

Ich erinnere Sie daran, dass der Kranke, den ich Ihnen heute Abend vorstellte, auch die Erscheinung einer linksseitigen Hemiparesis bot, während die Hirnnerven vorwiegend auf der rechten Seite betheiligt waren. Diese Hemiparesis oder Hemiplegia gehört zum Bilde der basalen gummösen Meningitis, sie entwickelt sich aber meistens erst in einem vorgeschrittenen Stadium und ist deshalb von so grosser Wichtigkeit, weil ihr Eintritt den Anfang einer neuen Aera von weit ungünstigerer, wenn auch keineswegs absolut schlechter Prognose bedeutet. Ich wies darauf hin, dass die grossen Gefässe des Circulus Willisii regelmässig in's Bereich der Erkrankung gezogen werden, und dass es hierbei vor allem zu einer Verdickung der Wandungen und Verengerung des Lumens kommt. Auf Rechnung dieser meist sehr verbreiteten Gefässveränderungen sind zunächst zweifellos die psychischen Anomalien zu bringen.So fand ich in meinen Fällen immer die Art. corp. callosi, also die den grösseren Theil des Stirnlappens versorgenden Gefässe, stark betheiligt.

Aber es droht von jener Seite eine weitere Gefahr. Ist die Art. fossae Sylv. oder einer ihrer Zweige ergriffen, so leidet die Ernährung jener Partien der Hirnrinde und der Markstrahlung, welche den motorischen Functionen und der Sprache als Centrum und Leitungsbahn dienen, und sobald die Obliteration eine definitive ist, setzt die Halblähmung und event. die Aphasie ein. Bei der Natur des Processes wird man es nun ohne Weiteres verstehen, dass hier meistens die Hemiplegie nicht unangemeldet eintritt. Es kommt zunächst zu einer Circulationsbehinderung, die sich schon in leichten Störungen auf der gegenüberliegenden Körperhälfte äussern kann, es folgt dann eine wirkliche Verlegung des Gefässrohres, aber es gelingt dem Blutstrom noch, den frischen Thrombus zu durchwühlen oder im Kampfe mit der wuchernden Intima an einer Stelle der Gefässlichtung sich einen Weg zu bahnen. Das mag dann einen apoplectischen Anfall und eine passagere Hemiplegie bedeuten: schliesslich ist die Obliteration eine vollständige und unveränderliche, jetzt entwickelt sich die Necrobiose in dem von der Ernährung abgeschlossenen Gebiet und damit ein nicht mehr specifischer und der antisyphilitischen Therapie

nicht zugänglicher Zustand. Bedenken wir nun, dass die Arterien auf der Seite vorwiegend ergriffen werden, auf welcher der basale Process am stärksten vorgeschritten ist, so verstehen wir die mit der Hirnnervenaffection gekreuzte Halblähmung. Indess habe ich nicht so selten die Extremitätenlähmung auf derselben Seite beobachtet, was sich daraus herleitet, dass in solchen Fällen der diffuse basale Process auf der einen Seite die Nerven stark bedrängt, während auf der anderen die verhängnissvolle Gefässerkrankung bis zur Obliteration eines grossen Astes vorgeschritten ist.

Es kann nicht Wunder nehmen, dass bei dieser schweren, weitverbreiteten Arteriitis auch doppelseitige Extremitätenlähmung vorkommt. Endlich ist es nicht selten, dass durch eine vorwiegende Betheiligung der Basilaris und der Vertebrales die Folgezustände der Gefässerkrankung Pons und Oblongata betreffen und damit Bulbärsymptome sich zu den eben geschilderten hinzugesellen.

Damit ist die Symptomatologie dieser specifischen Basilarmeningitis in ihren Hauptzügen entworfen. Die Erkrankung erstreckt sich meist über Jahre, zeigt Perioden der Exacerbation und Remission, und trotz der wechselnden Erscheinungen eine gewisse Typicität des Verlaufs.

In unseren Fällen hatte ich die Patienten mehrmals zuerst im Stadium der Neuritis gummosa behandelt und durch die Behandlung eine Heilung oder wesentliche Besserung erzielt; dann hatten sich die Kranken vernachlässigt und kamen nach Monats- oder Jahresfrist mit dem apoplectischen Insult oder im Coma wieder zur Anstalt zurück und gingen zum Theil in diesem Zustand zu Grunde. Die Exacerbation hatte sich einigemale an ein Trauma, an eine Gemüthserschütterung oder an einen Alkohol-Excess angeschlossen. — Nur ausnahmsweise nimmt diese specifische Basilarmeningitis einen ganz acuten Verlauf, indem gleich der erste Anfall mit dem Tode endigt oder sofort völlige und definitive Heilung erzielt wird.

Ohne mich auf eine genaue Erörterung der Prognose und Therapie einzulassen, will ich zunächst die eine wichtige Thatsache hervorheben, dass ich vollständige Heilung oder wesentliche Besserung besonders in den Fällen eintreten sah, in denen nur die allgemeinen Cerebralerscheinungen und die Zeichen der Hirnnervenaffection vorlagen.

So beobachtete ich zwei Fälle, in denen neben den allgemeinen Hirnerscheinungen (Kopfschmerz, Benommenheit, Erbrechen etc.) nur Stauungspapille nachweisbar war, mit Heilung durch antisyphilitische Kur. In einem dritten und vierten bestand neben heftigem Kopf-

schmerz, Benommenheit, Verwirrtheit nur Oculomotoriuslähmung und Sehstörung: durch eine Mercurialkur wurde Heilung erzielt; in einem anderen, der ebenfalls mit voller Genesung endigte, bestand nur Kopfschmerz, Benommenheit, Nackensteifigkeit, Pulsverlangsamung und Ptosis. In zwei weiteren machten sich neben den Allgemeinsymptomen (zu denen auch Polydipsie und Polyurie gehörten) Lähmungserscheinungen im Bereich der Augenmuskelnerven, sowie Reiz- und Lähmungssymptome im Gebiete des Trigeminus (dexter) und Facialis geltend; die Heilung war in dem einen eine vollständige, in dem anderen blieb eine einseitige Pupillenstarre zurück. Eine andere Beobachtung bezieht sich auf einen Patienten, bei welchem neben Kopfschmerz, Benommenheit, Ohnmachtsanfällen, Polydipsie und Polyurie: Augenmuskellähmung, Neuritis optica, Anosmie, sowie einseitige Facialis-, Quintus- und Acusticuslähmung bestand, — durch Mercurialkur wurde eine an Heilung grenzende Besserung herbeigeführt etc. etc. Ich verzichte auf eine Anführung solcher Beobachtungen, in denen zwar der Gesammtprocess zum Stillstand gebracht wurde, aber schwere Lähmungserscheinungen, z. B. eine Hemianopsie oder eine Opticusatrophie u. s. w. zurückblieben. — Mit dem Einsetzen der Hemiplegie aber trübt sich die Prognose wesentlich, namentlich wenn diese sich nicht schnell wieder zurückbildet. Ich habe freilich derartige Fälle gesehen, in denen sich wiederholentlich eine Hemiparese oder Hemiplegie von ganz flüchtigem Bestande eingestellt hatte, die noch einen günstigen Ausgang nahmen: in einem bildete sich die halbseitige Lähmung noch nach 5 Tagen, in einem anderen nach 8 Tagen vollständig zurück. Meistens sind diese Fälle jedoch ernster Natur, nach einer neuen Attaque folgt eine Hemiplegie, die sich stabilisirt und bald mit Contractur verknüpft; die nun einsetzende specifische Therapie kann zwar die Allgemeinsymptome beseitigen und auf die Hirnnervenlähmung günstig einwirken, aber die Hemiplegie bleibt bestehen oder bessert sich doch nur so weit, wie jede andere durch eine Blutung oder eine Encephalomalacie bedingte halbseitige Lähmung; bei diesen Individuen pflegt dann aber auch meistens der letale Ausgang frühzeitiger zu erfolgen. Ich habe bei diesen Erörterungen natürlich ganz abgesehen von der Hemiplegie, die auf Grund einer specifischen Rindenerkrankung entsteht und die meistens durch die Art der Entwickelung (corticale Epilepsie, Monoparesis, schliesslich Hemiparesis etc.) sich von der hier geschilderten genügend unterscheidet, sie ist prognostisch günstiger zu beurtheilen.

Sehr bemerkenswerth ist in prognostischer Hinsicht die Thatsache, dass fast alle Fälle meiner Beobachtung, welche einen tödt-

lichen Ausgang nahmen, ungenügend behandelt waren. Zweimal war die Infection hartnäckig geleugnet und aus dem Krankheitsbilde die specifische Natur des Processes nicht erschlossen worden, auch vorher hatte keine Mercurialbehandlung stattgefunden. In zwei anderen Beobachtungen waren die Patienten erst im letzten Stadium dem Krankenhause zugeführt. Die antisyphilitische Behandlung hatte kaum begonnen, als schon der Exitus eintrat: es wurde ermittelt, dass auch ausserhalb des Krankenhauses eine derartige Therapie nicht vorgenommen worden war. In einigen anderen Fällen war nur Jodkalium gegeben worden; weil dasselbe anfangs prompt wirkte, wurde diese Behandlung fortgesetzt, ich habe aber die Ueberzeugung gewonnen, dass dieses Mittel, wenigstens in den bei uns gebräuchlichen Dosen, für die Dauer nicht ausreicht und dem traurigen Ausgang nicht mit genügender Sicherheit vorbeugt, wenn es auch oft schon in kleinen Gaben eine überraschende Besserung schafft.

Es würde sich hier zweckmässig die Besprechung der syphilitischen Convexitätsmeningitis anreihen, ich nehme jedoch von einer ausführlichen Berücksichtigung derselben Abstand, weil ich zum vornehmlichen Gegenstand dieses Vortrages das Kapitel der Rückenmarkssyphilis bestimmt habe. Von den syphilitischen Rindenerkrankungen sind der Diagnose besonders zugänglich die der motorischen Zone und des Sprachcentrums. Auch hier bilden die Meningen gewöhnlich den Ausgangsort der Erkrankung, erst secundär wird die Rinde in Mitleidenschaft gezogen, indem die Ausläufer der Geschwulst in dieselbe hineinwuchern; man sieht, wie die oberflächlichen Schichten der Rinde von kleineren und grösseren Zweigen des neugebildeten gefässreichen Gewebes oder von einer abgegrenzten Gummigeschwulst durchsetzt sind, die starke Vascularisation macht sich noch in weiter Umgebung geltend; auch habe ich beobachtet, dass die Rinde unter dem Drucke einer sich in den Meningen entwickelnden Gummigeschwulst an einzelnen Stellen einfach comprimirt und atrophirt war. Diese Meningo-encephalitis gummosa macht besonders markante Symptome, wenn sie sich in der Gegend der motorischen Zone oder des Sprachcentrums entwickelt. Indess habe ich sowohl aus den in der Literatur niedergelegten Mittheilungen, als auch aus eigenen Beobachtungen den Eindruck gewonnen, dass das Krankheitsbild hier weit weniger sichere Anhaltspunkte für die specifische Natur des Processes bietet, als die geschilderte basale Erkrankung. Zwei Momente freilich können angeführt werden, welche auf den syphilitischen Charakter der Erkrankung hinweisen, davon ist das wich-

tigste: der Verlauf in Schüben. Das Remittiren der Erscheinungen ist in diesen Fällen sehr deutlich, aber für die Diagnose doch nicht so ausschlaggebend, weil andere Neubildungen in dieser Gegend ebenfalls zu Krankheitserscheinungen führen, die in Paroxysmen auftreten. Das ist ja gerade das Wesen der corticalen Epilepsie. So hat das Gliom, das sich in der motorischen Zone entwickelt, in dieser Hinsicht die grösste Aehnlichkeit mit der syphilitischen Neubildung.

Indess ist das Fluctuiren der Erscheinungen bei der specifischen Erkrankung doch in weit höherem Maasse ausgeprägt, die Remissionen sind vollständiger und von längerer Dauer, ganz abgesehen von dem hier sehr merklichen Einfluss der Therapie.

Das zweite Moment, welches die syphilitische Erkrankung dieser Gegend von den andersartigen Neubildungen bis zu einem gewissen Grade unterscheidet, ist darin begründet, dass die allgemeinen Hirndrucksymptome, vor Allem die Stauungspapille bei den specifischen Erkrankungen selbst bis zum Schluss fehlen können, was sich zweifellos aus der Tendenz der Neubildung zu flächenhafter Ausbreitung erklärt. Aber auch dieses Moment hat deshalb nur einen beschränkten diagnostischen Werth, weil 1) auch die Gliome und Gliosarkome der Rinde lange Zeit bestehen können, ohne dass es zu einer Veränderung am Augenhintergrunde kommt, 2) der syphilitische Rindenprocess sich nicht so selten mit einem entsprechenden basalen verbindet, womit dann auch durch directe Betheiligung der Optici eine ophthalmoskopisch erkennbare Erkrankung herbeigeführt werden kann. Im Ganzen halte ich demnach die syphilitische Rindenerkrankung für weniger sicher diagnosticirbar, als die Meningitis basilaris specifica.

Die Prognose scheint mir bei dieser Localisation eine günstigere zu sein. Ich habe mehrere Fälle gesehen, in denen völlige Heilung erzielt wurde. Einigemale bestand neben Kopfschmerz (Erbrechen u. s. w.) nur Aphasie, in drei Fällen waren es besonders die Erscheinungen der corticalen Epilepsie und Monoparesis (facio-brachialis) oder Hemiparesis mit oder ohne Sensibilitätsstörungen, in einem weiteren Aphasie und Monoparesis facio-brachialis (mit entsprechenden corticalen Reizerscheinungen) —, in allen diesen Beobachtungen wirkte die Quecksilberbehandlung prompt und schnell. Die Kranken konnten geheilt aus der Behandlung entlassen werden, doch habe ich über ihr späteres Geschick nichts erfahren können.

Einer meiner Patienten, der Jahre lang unter meiner Beobachtung stand und neben den Symptomen einer typischen Rindenepilepsie nur eine Monoplegia cruralis (wesentlich des Peroneusgebietes) zeigte,

wurde durch die Behandlung nur gebessert, die Anfälle traten seltener auf, ich verlor ihn aus den Augen und las dann nach circa einem Jahre in der Zeitung von seinem Tode.

Ich verfüge über andere hierherzählende Beobachtungen, in denen durch die specifische Behandlung nur ein Rückgängigwerden aller Lähmungssymptome oder eines Theiles derselben erzielt wurde, während die Anfälle fortbestanden, im Gegensatz dazu steht ein Fall, in welchem eine Monoparesis der Hand dauernd bestehen blieb, während die corticalen Reizerscheinungen und der Kopfschmerz etc. beseitigt wurden.

Nur einen reinen Fall dieser Art habe ich nach gründlicher Beobachtung zur Section kommen sehen und will, da er an anderer Stelle ausführlich mitgetheilt wird, nur das Resumé der Krankengeschichte geben. Da eine syphilitische Ansteckung hartnäckig geläugnet wurde, war eine gründliche specifische Behandlung leider nicht eingeleitet worden.

H. R., 39 Jahre, aufgenommen den 18. August 1884, gestorben den 19. October 1886. Beginn der Krankheit ca. 6 Wochen vor Aufnahme mit Brennen in rechter Fusssohle, Krampf des rechten Beins und folgender Bewusstlosigkeit, nach einigen Tagen folgt ein ähnlicher Anfall, doch verbreiten sich jetzt die Parästhesien vom rechten Fuss aus über die ganze rechte Körperhälfte, in den nächsten Wochen wiederholentlich derartige Attaquen von Parästhesien und Convulsionen der rechten Körperhälfte (im Fuss beginnend), mit oder ohne Verlust des Bewusstseins. Allmälig zunehmende Schwäche des rechten Beins.

Status: Gegend der linken Sutur. parieto-temporalis und des linken Stirnbeins gegen Percussion empfindlich. Sprache gut. Facialis frei. Spurweise Parese des rechten Armes, deutliche Schwäche des rechten Beins, und zwar ganz besonders der Fuss- und Zehenstrecker. Fussclonus rechts. Leichte Lagegefühlsstörung am rechten Fuss, sonst Sensibilität frei, leichte Ataxie des rechten Beins. Während der Beobachtungszeit Anfälle von klonischen Zuckungen und Parästhesien, die sich bald auf den rechten Fuss beschränken, bald sich in gesetzmässiger Weise über die rechte Körperhälfte ausbreiten. Auch zwischen den Attaquen tageweise rhythmische Zuckungen in den vier letzten Zehen des rechten Fusses bei gutem Bewusstsein. Kein Kopfschmerz. Allmälig zunehmende Hemiparesis dextra. Am 2. Februar 1885 nach einem Anfall Aphasie und Hemiparesis dextra. In der Folgezeit Benommenheit, rechtsseitige typische Krämpfe, ausserdem Stunden und Tage anhaltende Zuckungen in den Adductoren des rechten Beins, die sich in Contractur befinden, später auch im Qua-

driceps dexter und in der rechtsseitigen Bauchmuskulatur. Durch Percussion des Muskels lassen sich die Zuckungen auslösen, Bestreichen der Haut über den krampfenden Muskeln wirkt hemmend auf die Zuckungen. Symptome von Aphasie: aber auffälliges Oscilliren dieser, sowie der Lähmungserscheinungen überhaupt, nur Fuss und Zehen sind jetzt dauernd gelähmt. Unbestimmte schwankende Hypästhesie in rechter Körperhälfte.

Anfang 1886. Zahlreiche Anfälle: Zunahme der Hemiplegia dextra. Percutorische Empfindlichkeit der ganzen linken Schädelgegend.

Ophthalmoskopisch bis zum Tode normaler Befund.

Sectionsbefund: Hyperostosis calvariae sinistra. Von der Dura mater ausgehende diffuse gummöse Meningitis in der Gegend des linken Stirnlappens, der Centralwindungen und des angrenzenden Bezirkes des linken Scheitellappens und besonders feste Adhärenz und Uebergreifen auf die Corticalsubstanz am oberen freien Rande, entsprechend der grossen Hirnspalte, dort, wo laterale Fläche und mediale aneinandergrenzen, sodass namentlich der oberste Bezirk der Centralwindungen und der angrenzende Theil des oberen Scheitellappens von der syphilitischen Neubildung durchsetzt wird.

Die Lehre von den syphilitischen Erkrankungen des Rückenmarkes hat ein eigenthümliches Schicksal gehabt. In vielen Fällen nämlich, in welchen die syphilitische Natur der Rückenmarkserkrankung schon durch den gleichzeitigen Befund am Gehirn und in anderen Organen ausser Zweifel gestellt war, waren die Hirnsymptome so sehr in den Vordergrund getreten, dass für die klinischen Erscheinungen der Lues spinalis aus den Beobachtungen nichts erschlossen werden konnte.

In anderen Fällen wiederum, in welchen die Spinalaffection sich klinisch gut charakterisirte, konnte der pathologisch-anatomische Befund im Rückenmark nicht mit genügender Sicherheit als ein specifischer gedeutet werden. Dennoch liegen gerade aus den letzten Jahren einige symptomatologisch gut ausgeprägte und anatomisch wohlcharakterisirte Fälle vor, deren Zahl ich durch eigene Beobachtungen vermehren kann.

Gleich im Beginn dieses Kapitels möchte ich die bisher nur wenig beachtete Thatsache hervorheben, dass die Syphilis sich nur selten auf das Rückenmark beschränkt, sondern meistens den Typus einer Cerebrospinalerkrankung zeigt. Man mag die vorliegenden klinischen Beobachtungen daraufhin prüfen oder die pathologische Anatomie zu Rathe ziehen, immer wird man zu diesem

Resultat gelangen, sodass Jürgens vom rein anatomischen Standpunkte aus anzunehmen geneigt ist, dass die Lues einen descendirenden Verlauf nimmt, d. h. vom Schädel und den Contenta desselben sich nach abwärts fortpflanzt. Die Frage nach der Richtigkeit dieser speciellen Auffassung soll uns hier nicht beschäftigen, wir können aber eine wichtige Lehre aus dieser Erfahrung schöpfen, dass nämlich die Diagnose Rückenmarkssyphilis im hohen Maasse gestützt wird durch den gleichzeitigen Befund oder den anamnestischen Nachweis einer entsprechenden Hirnaffection.

Welches ist nun das pathologisch-anatomische Substrat der spinalen Syphilis? Wir können hier ungefähr dasselbe wiederholen, was oben für das Gehirn betont ist. Die Syphilis nimmt auch im Rückenmark ihren Ausgang meistens von den Meningen; sie tritt auch hier nur ausnahmsweise in Form einer umschriebenen Geschwulstbildung auf, sondern meistens als diffuse, alle drei Häute oder nur Arachnoidea und Pia ergreifende gummöse Meningitis, die sich von oben bis unten, wenn auch in unregelmässiger Verbreitung, über das ganze Organ erstreckt oder die Meningen nur eine Strecke weit, und zwar wie es scheint besonders häufig dem Halstheil des Rückenmarkes entsprechend, begleitet. Wir finden die Rückenmarkshäute verdickt, selbst bis auf das 5—10fache des Volumens, in dieselben eingelagert eine sulzig-gallertige oder speckige, stellenweise rein fibröse Neubildung, durch dieselbe sind die Meningen untereinander und mit dem Rückenmark verwachsen. Der Process greift auf die Rückenmarkswurzeln in der für die basalen Hirnnerven geschilderten Weise über, die Betheiligung der Medulla selbst ist aber insofern eine andere, als das Organ mehr oder weniger vollständig von der Geschwulst umklammert, viel eher in toto, d. h. auf dem ganzen Querschnitt in Mitleidenschaft gezogen wird, indem die mit den Pialfortsätzen hier eindringenden Geschwulstzapfen einen weit deletärer wirkenden Eingriff bedeuten, entsprechend dem geringen Umfang des Organs. So gleicht denn der Querschnitt eines syphilitisch erkrankten Rückenmarkes fast vollständig dem eines in die gummöse Neubildung eingebetteten Hirnnerven, etwa des Oculomotorius.

Auch die Gefässbetheiligung entspricht der des Gehirns, nur dass die hier ergriffenen Arterien und Venen weit kleineren Calibers sind.

Diese Meningomyelitis gummosa ist nicht die einzige Form von Rückenmarkssyphilis, aber sie ist die häufigste, die typische und ihre specifische Natur unbestritten.

Bezüglich der anderen Formen, die zum Theil wohl nur Ausgänge und Stadien dieser Krankheit darstellen, verweise ich auf die

pathologisch-anatomische Darstellung, die Jürgens gegeben hat, nur gehe ich in der Scheidung derselben nicht so weit wie er. Er bringt nämlich diese Erkrankungen in 2 Hauptgruppen: 1. Syphilitische Erkrankungen der Rückenmarkshäute. 2. Syphilitische Erkrankungen des Rückenmarkes und der Nervenwurzeln. Nun ist, so weit ich sehe — und selbst seine eigenen Beobachtungen zeugen dafür — die Rückenmarkserkrankung fast immer mit der Meningitis syphilitica combinirt, es besteht ein inniger Connex zwischen der Affection der Häute und der des Rückenmarks, indem die Neubildung von den Häuten auf das Rückenmark übergreift oder dasselbe, wie Jürgens anführt, durch Druck benachtheiligt oder durch Gefässerkrankung zur Myelomalacie führt. Alle diese Momente können sich in demselben Fall miteinander verbinden, dasselbe Rückenmark kann alle diese scheinbar verschiedenen Processe nebeneinander zeigen.

Nun hob ich hervor, dass in vielen Fällen, vielleicht selbst in der Mehrzahl derselben, gleichzeitig eine specifische Hirnaffection vorliegt. Wenngleich dieselbe in Bezug auf Charakter und Localisation des Processes keineswegs immer den spinalen Veränderungen parallel geht, so handelt es sich doch meistens um den analogen Vorgang, und zwar besonders häufig um eine Verbindung der basalen gummösen Meningitis mit der entsprechenden Meningitis gummosa spinalis, und so kann ich die Meningitis syphilitica cerebrospinalis als eine der häufigsten Formen syphilitischer Affection des centralen Nervensystems bezeichnen, eine Erkrankung mit ziemlich gut charakterisirtem Symptomenbild, die bereits einigemale intra vitam diagnosticirt wurde. Einen bemerkenswerthen Fall dieser Art, in welchem meine Diagnose durch die Autopsie bestätigt wurde, will ich in extenso mittheilen:

A. N., Putzmacherin, 24 Jahre alt. Aufgenommen den 17. October 1888, gestorben den 3. Februar 1889.

Anamnese: Die Kranke giebt an, dass sie sich in ihrem 17. Lebensjahre syphilitisch inficirt habe und damals in der Charité mit einer Spritzkur behandelt worden sei. Sie war dann gesund bis zum Jahre 1886, erkrankte an einem Mastdarmleiden, welches als syphilitische Mastdarmstenose bezeichnet wurde und eine operative Behandlung in dem Klinikum (Ziegelstrasse) nothwendig machte.

Ihre jetzigen Beschwerden bestehen angeblich erst seit drei Monaten. Es stellte sich Schwäche in beiden Beiden ein, die immer mehr zunahm, so dass sie schliesslich nicht mehr zu gehen im Stande war. Hinzu kam Taubheitsgefühl, eine Gürtelempfindung in der Nabelgegend, ein leichtes Zittern in den oberen Extremitäten, sowie in den letzten Tagen geringe Harnbeschwerden.

Ueber den Kopf will sie gar nicht zu klagen haben, dagegen ist die Angabe der Angehörigen beachtenswerth, dass die Patientin seit fünf Jahren auffallend theilnahmslos sei, für nichts Interesse bekunde, während sie früher lebhaft und regen Geistes gewesen sei. Endlich wird noch erwirt, dass sie im Januar d. J. (5 Monate

vor der Aufnahme) an Doppeltsehen gelitten hat und vorübergehend kleine Gegenstände in der Nähe nicht erkennen konnte (Accommodationsparese?).

Status (18. October): Die unteren Extremitäten besitzen ein dem allgemeinen Ernährungszustande entsprechendes Volumen, befinden sich in Streckstellung, die Füsse sind leicht plantarwärts flectirt. Es besteht ein leichter Grad von Muskelrigidität, durch welchen die passiven Beugungen erschwert sind. Links lässt sich Fussklonus hervorrufen, rechts nicht.

Das Kniephänomen ist beiderseits gesteigert, links ganz besonders, so dass die Percussion der Patellarsehne und das Zerren an der Patella hier klonische Zuckungen des Quadriceps auslöst.

Das rechte Bein kann activ in allen Gelenken bewegt werden, auch in fast normaler Ausdehnung, aber die grobe Kraft ist deutlich herabgesetzt. Auch zeigt das erhobene Bein ein paar Schwankungen, die sich bei Augenschluss nicht steigern und nicht als Ataxie gedeutet werden können.

Weit beträchtlicher ist die Schwäche des linken Beines, welches ganz kraftlos nur ein paar Zoll hoch von der Unterlage erhoben wird. Am linken Bein ist die Sensibilität vollständig erhalten, am rechten ist das Gefühl für Berührung, Druck, Stich (Schmerzempfindung), sowie das Lagegefühl ebenfalls erhalten, aber eine Störung besteht hier zweifellos: am rechten Unterschenkel, mehr noch am Fuss wird kalt constant als warm bezeichnet.

Patientin ist nicht im Stande, zu gehen.

In den oberen Extremitäten keine Zeichen von Muskelsteifigkeit und Atrophie, aber die grobe Kraft entspricht nicht ganz dem Muskelvolumen und sind die Bewegungen von einem leichten, aber deutlichen, schnellschlägigen Tremor begleitet.

Die elektrische Untersuchung ergiebt nichts Abnormes.

Pat. muss sehr häufig uriniren und entleert immer nur kleine Quantitäten. Der Harn ist frei von Zucker und Eiweiss.

An der Wirbelsäule nichts Pathologisches zu erkennen.

Die Untersuchung der inneren Organe ergiebt nichts Abnormes.

An Tibia, Clavicula, Radius etc. keine Knochenverdickung.

In der Inguinal-, Cubital-, Cervical- und Nackengegend keine auffälligen Drüsenschwellungen.

Etwa $1^1/_2$ Zoll über dem After geräth der tastende Finger auf einen Widerstand, der durch eine ringförmige, derbwandige Strictur gebildet wird, indess ist dieselbe für den Zeigefinger noch durchgängig.

Was den psychischen Zustand der Patientin anlangt, so macht sich nur eine gewisse Apathie und leichte Demenz geltend.

Die ophthalmoscopische Untersuchung ergiebt nichts Abnormes. Die linke Pupille ist eine Spur weiter als die rechte, die linke reagirt etwas träge, die rechte prompt auf Lichteinfall. Das linke obere Augenlid hängt etwas weiter herab als das rechte und bleibt beim Oeffnen des Auges etwas zurück. (Diese Ptosis tritt in der Folgezeit in wechselnder Intensität zu Tage.) Beweglichkeit der Bulbi nach keiner Richtung behindert, gegenwärtig kein Doppeltsehen. Gesichtsfeld frei.

Im Gebiet des N. facialis und Hypoglossus keine Lähmungserscheinungen.

Keine Sprachstörung.

Sensibilität im Gesicht erhalten.

Die klinische Diagnose schwankte anfangs zwischen Lues cerebrospinalis (Meningitis syphilitica cerebrospinalis) und combinirter Affection der Hinter- und Seiten-

stränge des Rückenmarks. Es wurden zunächst warme Bäder und Jodkalium (10,0 zu 200,0, 3mal tägl. 1 Essl.) verordnet, nachdem aber die Diagnose: Syphilis mit Bestimmtheit gestellt war, wurde (am 22. October) eine Inunctionskur (à 3 Gramm) eingeleitet. Nachdem etwa 50 Gramm verbraucht waren, war eine wesentliche Besserung zu constatiren. Die Patientin konnte frei stehen und ein paar Schritte gehen. Die Gehstörung hat den Charakter des spastisch-paretischen Ganges, manchmal machte es den Eindruck — und das wurde erst in der Folgezeit deutlich —, als ob Ataxie hinzugekommen sei, indem die Kranke zwar breitbeinig, schleppend und mit den Fussspitzen am Boden klebend, sich vorwärts bewegte, aber ausserdem die Fersen stampfend aufsetzte. Beim Augenschluss deutliches Schwanken.

10. November. In den Gelenken des linken Beines ist jetzt keine Steifigkeit nachzuweisen, rechts macht sich dagegen bei passiven Bewegungen im Hüft- und Kniegelenk ein deutlicher Spasmus geltend. Beiderseits sind die Sehnenphänomene gesteigert, es lässt sich Fusszittern und Patellarclonus hervorrufen. Im rechten Bein sind die activen Bewegungen vollständig erhalten, im linken Bein ist die Schwäche geringer als früher, aber noch deutlich, ferner ist hier eine, wenn auch nur geringe Ataxie nachzuweisen. Patientin geht langsam, breitbeinig, klebt mit den Fussspitzen (besonders der des rechten Fusses) am Boden, tritt andererseits stampfend mit den Hacken auf (besonders des rechten Fusses). Die Sensibilität ist jetzt an beiden Beinen vollständig normal (auch der Temperatursinn ist erhalten).

Harnbeschwerden geschwunden, ebenso das Gürtelgefühl.

Stuhlentleerung nicht behindert.

In den oberen Extremitäten jetzt normale Beweglichkeit, aber die Sehnenphänomene hier etwas stark.

Keine Ptosis etc.

In der Folgezeit bis zum Januar 1889 ist die Intensität der Lähmungserscheinungen und der Ataxie in den unteren Extremitäten eine wechselnde. Letztere tritt vorübergehend auch einmal am rechten Bein stärker hervor.

9. Januar. Pat. klagt jetzt über Kopfschmerz, Schwindel und Uebelkeiten, auch Erbrechen tritt ein. Die Schmierkur wird ausgesetzt.

Keine Nackensteifigkeit.

Rechte Pupille weiter als linke, Reaction auf Licht rechts prompt, links träge. Keine Ptosis.

Facialis und Hypoglossus frei.

12. Januar. Nach der Anwendung von Antipyrin ist Kopfschmerz, Erbrechen und Schwindel geschwunden. Pulsfrequenz 100 p. M.

18. Januar. Ophthalmoscopisch: Die inneren Papillenhälften erscheinen etwas blasser, jedoch nicht sicher pathologisch.

Pupillen ziemlich eng. Reaction auf Lichteinfall rechts normal, links gering. Am linken Auge macht sich eine deutliche Beweglichkeitsbeschränkung im Sinne des Rectus inferior geltend.

22. Januar. Die Pat. ist heut plötzlich collabirt. Sie liegt im Coma, die Respiration hat den Cheyne-Stokes'schen Typus, Schleimhäute cyanotisch, Puls kaum zu fühlen, Pupillen eng und reactionslos. Nach ein paar Stunden erholt sie sich (subcutane Aetherinjection). — Wiederaufnahme der Inunctionskur.

28. Januar. Die Schwäche der unteren Extremitäten hat sich beträchtlich gesteigert, auch die Ataxie ist besonders im rechten Bein deutlich, während das linke gar nicht mehr von der Unterlage erhoben werden kann. Die Sensibilität ist jetzt

beiderseits (am Unterschenkel und Fuss) herabgesetzt. die Störung betrifft rechts auch die tactile Empfindung, ganz besonders aber die Temperaturempfindung (Wärme und Kälte werden nicht erkannt). Am linken Bein wird kalt ziemlich sicher erkannt, warm gar nicht oder als kalt empfunden. Keine sichere Störung des Lagegefühls.

Sohlenreflex erhalten.

Kniephänomen gesteigert etc.

In den Glutaealgegenden hat sich in etwa handtellergrosser Ausbreitung ein flächenhafter Decubitus ausgebildet.

Pat. muss beim Uriniren jetzt stark pressen, klagt über ein zusammenschnürendes Gefühl in der Hypochondriengegend.

Kein Fieber. Puls 110.

30. Januar. An den oberen Extremitäten kein Zeichen von Muskelschwund. Es hat sich aber eine beträchtliche Schwäche in denselben entwickelt. Die Sensibilität ist an der Haut der oberen Extremitäten für alle Reize erhalten.

Pat. klagt über ein taubes Gefühl im Mund und in der Umgebung desselben, sowie in der Umgebung der Nase, so dass sie beim Sprechen, Schlucken u. s. w. eine „komische" Empfindung hat. Leichte Berührungen und Stiche werden aber im Gesicht und auf der Lippenschleimhaut empfunden.

Es besteht eine deutliche Parese des gesammten rechten Facialisgebietes.

Die Zunge wird gerade hervorgestreckt.

Gaumensegel hebt sich beim Phoniren gut.

1. Februar. Heute giebt Pat. an, Stiche auf Lippen- und Zungenschleimhaut nicht deutlich zu empfinden.

2. Februar. Pat. liegt heute somnolent da, reagirt nicht auf Anreden, obgleich sie von Zeit zu Zeit die Augen aufschlägt. Gesichtszüge fahl, kalter Schweiss auf Nase und Wangen. Puls 110, klein.

Athmung sehr oberflächlich.

3. Februar. Völlige Somnolenz. Temperatur 40,8°. Beschleunigtes oberflächliches Athmen. Jagender, kleiner Puls.

Augen halb geöffnet. Pupillen eng, die rechte reagirt spurweise, die linke gar nicht.

Schall links hinten unten am Thorax gedämpft, man hört hier bronchiales Athmen und Rasseln.

Exitus letalis an demselben Tage.

Ich will das Wesentliche der Krankheitsgeschichte noch einmal kurz zusammenfassen:

Die 24jährige Patientin hatte sich 7 Jahre vor dem Beginn der jetzigen Erkrankung syphilitisch inficirt und litt seit 3 Jahren an Mastdarmstenose specifischen Ursprungs.

Sie giebt zunächst an, dass sie seit 3 Monaten eine Schwäche in den Beinen verspüre, die sich bis zur Lähmung gesteigert habe, dazu kam in den letzten Tagen Gefühlsvertaubung, Gürtelempfindung und Beschwerden beim Uriniren. Ueber den Kopf will sie nicht zu klagen haben, dagegen ist die Angabe der Angehörigen bemerkenswerth, dass die Patientin seit 5 Jahren psychisch ver-

ändert: theilnahmlos und apathisch sei, ferner die erst einige Wochen nach der Aufnahme ermittelte Thatsache, dass sie schon im Juni d. J. an Doppeltsehen und wahrscheinlich an Accommodationsparese gelitten hatte.

Es fand sich nun eine erhebliche Schwäche der unteren Extremitäten, und zwar vorwiegend des linken Beines, mit spastischen Erscheinungen, die Sensibilität war nur am rechten Unterschenkel und Fuss gestört, insofern als kalt constant als warm empfunden wurde: es bestand demnach eine unvollkommen ausgeprägte Brown-Séquard'sche Halblähmung. Patientin verspürte abnorm häufig den Harndrang und musste etwas pressen beim Versuch der Harnentleerung. Zu gehen war sie nicht mehr im Stande.

Während nun an den oberen Extremitäten nur leichte Schwäche und ein geringer Tremor bei Bewegungen bestand, war für die Beurtheilung besonders werthvoll der Befund einer leichten Pupillardifferenz, einer geringen, in ihrer Intensität schwankenden linksseitigen Ptosis und einer trägen Lichtreaction der linken Pupille.

Anfangs erhielt die Patientin Jodkalium, aber sobald die zuerst in Abrede gestellte Infection zugegeben und die oben geschilderten Hirnsymptome ermittelt waren, wurde eine Inunctionskur eingeleitet mit dem überraschenden Erfolg, dass Pat. schon nach dem Gebrauch von circa 50 Gramm wieder stehen und gehen konnte. Auch die Harnbeschwerden, sowie die Gürtelempfindung und die Sensibilitätsstörung waren geschwunden. Aber das war nur eine Remission. Obgleich die Kur fortgesetzt wurde, verschlimmerten sich die Lähmungserscheinungen, es gesellte sich eine an Intensität schwankende, oft nur angedeutete, bald im rechten, bald im linken Bein stärker hervortretende Ataxie hinzu, starke Harnbeschwerden, und intervallär machten sich Cerebralsymptome von flüchtigem Bestande: Kopfschmerz, Schwindel und Erbrechen geltend.

Anfang Januar wurden zuerst geringe ophthalmoscopische Veränderungen constatirt, sowie deutlichere Lähmungssymptome im Bereich des linken Oculomotorius.

Am 22. Januar stellte sich plötzlich Coma ein. Pat. wurde bewusstlos, fast pulslos, cyanotisch, es bestand Cheyne-Stokes'sches Athmen, der Zustand hielt einige Stunden an.

Von nun an steigerte sich die Lähmung der Beine, der Gürtelschmerz wurde heftig, die Sensibilitätsstörung, in specie Temperatursinnsstörung erstreckte sich über beide untere Extremitäten, war freilich rechts stärker ausgesprochen. Die Schwäche der oberen Ex-

tremitäten wurde deutlicher, Decubitus, Pulsbeschleunigung und nach einem weiteren kurzen Intervall: Paraesthesien und Hypaesthesie im Quintusgebiet und eine complete Lähmung des rechten Facialis mit Betheiligung der oberen Aeste. Noch ehe ein electrische Prüfung an der Zeit war, nämlich drei Tage nach Eintritt der Facialislähmung, stellte sich wiederum ein comatöser Zustand ein, wie der vorhin geschilderte, in diesem entwickelte sich eine Pneumonie und die Pat. starb am 3. Februar 1889.

Der Verlauf war bis zu den letzten Tagen ein fieberloser gewesen.

Die Diagnose lautete: cerebrospinale Syphilis und speciell: Meningitis gummosa cerebrospinalis. Diese Annahme bestätigte dann die Autopsie: Es fand sich an der Hirnbasis eine Verdickung und Trübung der Meningen, besonders in der Umgebung des Chiasma opticum, über dem Pons und namentlich in den seitlichen Brückentheilen eine eigenthümlich sulzige Infiltration der weichen Hirnhaut, die sich auch bis in die Gegend der Medulla oblongata erstreckt. Durch dieses neugebildete Gewebe, das stark vascularisirt ist, sind die Hirnnervenursprünge zum Theil verdeckt, bei genauer Untersuchung zeigt sich, dass ein Theil derselben, besonders die Optici, der linke Oculomotorius, der rechte Facialis, Acusticus und die Nn. vagi geschwollen und von der Neubildung durchwachsen sind; auf dem Durchschnitt erscheinen sie gallertig-grau. Die Wandungen der grossen Arterien an der Hirnbasis, namentlich der Basilaris und Vertebralis, sind verdickt, die Adventitia von dem Geschwulstgewebe kaum zu trennen, die Basilaris ist durch die starke Verdickung der Häute, namentlich der Intima, beträchtlich verengt und das Lumen durch einen Thrombus verschlossen (vergl. Fig. 1, Taf. II). Sehr stark betroffen ist auch die Art. corp. callosi (vergl. Fig. 2, Taf. I). In den Ventrikelhöhlen mässiger Hydrocephalus, keine Herderkrankung.

Derselbe Process fand sich in einer bisher gewiss nur sehr selten beobachteten Entwickelung am Rückenmark. Das Organ zeigte eine colossale Vergrösserung und Schwellung und beim Versuch, die Dura abzutrennen, giebt sich eine völlige Verwachsung mit der Arachnoidea in den oberen zwei Dritteln zu erkennen. Die Häute sind, wie die Zeichnung lehrt (siehe Fig. 2, Taf. II u. Fig. 2, Taf. III), beträchtlich verdickt und von einer zum Theil weichen gallertigen, an anderen Stellen sehr derben Gewebsmasse durchsetzt, das Rückenmark selbst ist in allen Höhen verändert, die Substanz hat an vielen Stellen ein gelbes Aussehen, die Zeichnung ist verwischt, das erweichte Ge-

webe zeigt bei mikroskopischer Untersuchung zahlreiche Rundzellen und Körnchenzellen. Die völlige Erweichung betrifft den unteren Hals- und oberen Brusttheil.

In die Neubildung eingeschlossen sind die Rückenmarkswurzeln, die zum Theil glasig-grau erscheinen. Nach unten hinten nimmt die Affection allmälig ab, doch sind auch im Lendentheil die Häute noch stark infiltrirt. — In den übrigen Organen des Körpers auffallend wenig Erkrankung, nur die Nieren zeigen leichte Granularatrophie und Cystenbildung. Während der ganze Darm intact ist, findet sich im Rectum ein altes Geschwür mit speckigem Grund und namentlich nach oben scharf abgeschnittenen Rändern. Das periproctitische Gewebe ist stark indurirt, ebenso die Wand des ganzen Rectums. Infolge dieser narbigen Induration besteht eine starke Strictur etc.

Anatomische Diagnose: Syphilis constitutionalis. Arachnitis cerebrospinalis syphilitica. Myelomalacia flava partialis. Atrophia granularis renum. Strictura recti. Hypertrophia et Dilatatio coli partialis.

Auf die mikroskopische Untersuchung will ich hier nicht genau eingehen, da ich nur das zu wiederholen hätte, was ich eingangs dieses Kapitels über die anatomische Grundlage der spinalen Lues erwähnt habe. Hervorgehoben sei nur, dass, obgleich gröbere Sehstörung noch nicht nachweisbar, das Chiasma am vorderen Winkel schon die bekannten Veränderungen zeigte, wenn auch noch schwach ausgeprägt: ferner fand sich eine typische Neuritis gummosa des Oculomotorius, besonders des linken, des Facialis, Abducens und Vagus.

Die mikroskopischen Präparate und die Zeichnungen geben über diesen Process Aufschluss.

Die Affection der Vaguswurzel wird durch Fig. 1, Taf. III veranschaulicht. Man sieht, wie sich das gummöse Gewebe von der weichen Hirnhaut in der Umgebung der Medulla oblongata auf den Vagus fortsetzt und die Wuzel fast völlig durchsetzt. Aehnliche Bilder zeigt die Facialis- und Acusticus-Erkrankung.

Von besonderem Interesse scheint mir aus später zu erörternden Gründen die Atrophie der aufsteigenden Trigeminuswurzel auf der rechten Seite. Der Rückenmarksquerschnitt ist sehr instructiv (Fig. 2, Taf. III). Er zeigt alle die Veränderungen, die bereits eine Darstellung erfahren haben. Im unteren Brusttheil ist der Process weniger stark ausgesprochen, wie Fig. 4, Taf. I lehrt.

Dieser Fall kann als ein typisches Beispiel der syphilitischen Cerebrospinalmeningitis gelten. Aehnlich ist in mancher Hin-

sicht der von Buttersack geschilderte, doch treten in demselben die Hirnerscheinungen mehr in den Vordergrund, während die Affection des Rückenmarkes, die wesentlich die Wurzeln betheiligte, sich vornehmlich durch Reizerscheinungen kundgab. Von besonderem Interesse ist eine hierherzählende Beobachtung von Knapp[35] durch den acuten Verlauf der Krankheit. Einen sehr typischen, aber nur klinisch beobachteten Fall von syphilitischer Cerebrospinalmeningitis verdanken wir der Beobachtung v. Ziemssen's. Kahler, sich besonders auf den Buttersack'schen Fall und eine interessante eigene Beobachtung stützend, in welcher vornehmlich die basalen Hirnnerven und die Rückenmarkswurzeln ergriffen waren bei schwacher Betheiligung der Meningen, spricht von einer multiplen syphilitischen Wurzelneuritis, der er eine Selbständigkeit zuzuerkennen geneigt ist. Es ist jedoch der Einwand nicht zurückzuweisen, dass auch in diesem Falle die Meningen den Ausgangsort bildeten und vielleicht durch den Einfluss der Behandlung — eine Möglichkeit, auf die Jürgens u. A. hingewiesen haben — der meningitische Process sich wesentlich zurückbildete, während die schwerer ergriffenen Hirnnerven und Rückenmarkswurzeln sich nicht mehr erholten. Indess wage ich nicht, das Vorkommen einer selbständigen Wurzelneuritis im Sinne Kahler's zu bestreiten, wenn auch in den von mir untersuchten Fällen der Zusammenhang der gummösen Neuritis mit der Meningealerkrankung evident war.

Welchen Gewinn ziehen wir nun aus solchen Beobachtungen für die Diagnose?

Man hat vielfach behauptet, dass sich ein klinisches Bild der Rückenmarkssyphilis nicht entwerfen liesse und es ist ganz richtig, dass es ein auf alle Fälle passendes Krankheitsschema nicht giebt.

Oft genug scheint das Symptomenbild ganz dem der acuten und subacuten Myelitis zu entsprechen, namentlich wenn man nur ein Stadium der Krankheit in's Auge fast und die Vorgeschichte und den Verlauf nicht in Rücksicht zieht. Ich bin aber der Meinung, dass es eine Reihe von Anhaltspunkten giebt, welche uns wenigstens in einem grossen Theil der Fälle die Diagnose ermöglichen. Dahin rechne ich zunächst die gleichzeitig bestehenden oder vorausgegangenen Hirnsymptome. Ich kann nicht genug betonen, von welcher Wichtigkeit es ist, auf eine Sehstörung, einen ophthalmoskopischen Befund, eine Augenmuskellähmung, comatöse Zustände, apoplectiforme Anfälle, psychische Störungen, Polyurie etc. zu fahnden: auch ein hartnäckiger intensiver Kopfschmerz ist in diesem Sinne zu verwerthen, wie mich vor Kurzem wieder ein Fall gelehrt hat.

Weiter ist ein gewichtiger Anhaltspunkt für die syphilitische

Natur des Rückenmarksleidens gegeben durch den schubweisen Verlauf der Erkrankung. Wenn dieses Fluctuiren der Symptome auch nicht ganz in der Weise ausgeprägt ist, wie ich es für die entsprechende Form der Hirnsyphilis geschildert habe, so ist doch ein ähnliches Verhalten fast in allen Beobachtungen ausgesprochen. Wir sehen eine Paraparese sich plötzlich zu einer Paraplegie steigern und diese wiederum unter dem Einfluss der Therapie oder spontan sich bis zu einem gewissen Grade zurückbilden, wir constatiren eine Ataxie, die kommt und schwindet, um sich wieder von Neuem einzustellen, oder von einem Bein auf das andere überzuspringen. Dasselbe gilt für die Blasenstörung, die spastischen Erscheinungen und die Anomalien der Sensibilität. Dass dieselbe Erscheinung nun auch bei einer — und zwar nur bei einer — nicht-syphilitischen Erkrankung, nämlich der dissem. Sklerose, vorkommt, ist zweifellos, ich habe selbst mit besonderem Nachdruck auf diese Thatsache hingewiesen. Wie man aber trotzdem diese Krankheit fast immer von der syphilitischen Cerebrospinalmeningitis unterscheiden kann, werde ich nachher zu zeigen versuchen.

Es ist gewiss von besonderem Interesse, dass auch das Verhalten der Sehnenphänomene, besonders des Kniephänomens, diesem Wechsel der Erscheinungen unterworfen ist.

Auf dieses Moment hat Erlenmeyer[36] zuerst in einem Referat über den von Siemerling mitgetheilten Fall congenitaler Hirn- und Rückenmarkssyphilis hingewiesen, ich glaubte seine Deutung anfechten zu dürfen, weil das Kniephänomen von Siemerling einigemale im somnolenten Zustand des Patienten geprüft und nicht gefunden worden war. Indess war mein Einwand nicht ganz berechtigt. Jedenfalls theilte ich[37] gleich darauf eine Beobachtung mit, in der das lange Zeit vorhandene Westphal'sche Zeichen schwand und statt dessen eine Steigerung des Kniephänomens und der Sehnenphänomene überhaupt nachgewiesen wurde, so dass die Diagnose Tabes dorsalis, an der ich bis da festgehalten hatte, umgestossen werden musste.

Sieht man nun weiter, dass auch in einer von Eisenlohr[38] neuerdings mitgetheilten Beobachtung ein Kommen und Schwinden des Westphal'schen Zeichens vermerkt wurde, so gewinnt man allerdings die Berechtigung, das schwankende Verhalten dieses Phänomens für die Diagnose Lues spinalis zu verwerthen. Siemerling autorisirt mich, mitzutheilen, dass er ein Kommen und Schwinden des Westphal'schen Zeichens neuerdings wiederum in einem durch die Autopsie sichergestellten Fall spinaler Syphilis beobachtet habe. Selbstverständlich darf man aber nicht so weit gehen, einfache Intensitätsschwankungen in diesem Sinne zu deuten, weil dieselben bei ganz

gesunden Individuen und unter den verschiedensten pathologischen Verhältnissen vorkommen.

Ich will noch hervorheben, dass dieser etappenförmige Verlauf der spinalen Syphilis auch von Bernhardt[39] urgirt worden ist in einer Discussion, die sich an meinen in der Gesellschaft der Charité-Aerzte gehaltenen Vortrag anschloss.

Als drittes Kriterium führe ich die Erscheinung an, dass die Symptome der Brown-Séquard'schen Halblähmung wenigstens in einem Theil der Fälle in irgend einem Stadium der Erkrankung angedeutet sind. Ich sage nur: „angedeutet". Man findet nämlich die Parese vorwiegend in dem einen, die Anaesthesie in dem anderen Beine ausgeprägt, wie der oben mitgetheilte Fall lehrt und wie ich es in vielen nur klinisch beobachteten constatirt habe, aber so weit ich sehe, verwischt sich diese Erscheinung meistens in relativ kurzer Zeit. Sie erklärt sich aus den geschilderten anatomischen Verhältnissen. Besonders bekannt geworden ist die einschlägige Beobachtung von Charcot und Gombault. Ich kann Ihnen ein von einem solchen Falle (der betr. Patient ist sicher syphilitisch gewesen) stammendes Präparat demonstriren, in welchem die Brown-Séquard'sche Halblähmung auch nur in einem Stadium der Erkrankung ausgesprochen war und in welchem ebenfalls ein erhebliches Remittiren der Lähmungserscheinungen beobachtet worden war. In bestimmter Höhe beschränkte sich die Erkrankung fast genau auf die Hälfte des Rückenmarksquerschnitts. Fig. 3. Taf. II.
giebt das Bild leider nicht deutlich genug wieder.

Ein vierter Factor ist gegeben durch die Thatsache, dass die vorwiegende Betheiligung der Meningen und Wurzeln zu den bekannten Erscheinungen der Hyperaesthesie, der Rückensteifigkeit und der neuralgischen Schmerzanfälle führt, die je nach dem Sitz der Erkrankung bald in den Intercostalnerven, bald in dem Gebiet der Extremitätennerven hervortreten. Auch die Betheiligung der vorderen Wurzeln kann zu entsprechenden Reizerscheinungen führen, und scheint es mir, als ob namentlich eine Art von schnellschlägigem Zittern, das sich besonders bei willkürlichen Bewegungen einstellt, hierhergehört.

Endlich ist der Umstand von besonderer Bedeutung, dass sich die Erscheinungen gewöhnlich nicht aus einem Herde erklären lassen, was im Hinblick auf die pathologisch-anatomischen Verhältnisse ohne Weiteres verständlich ist. Da beobachtet man eine Paraparese mit entsprechender Anaesthesie, Blasenstörung und Gürtelgefühl in der Hypochondriengegend, kurz die Erscheinungen, die auf eine Querschnittserkrankung im unteren Dorsaltheil hindeuten und daneben besteht etwa

eine Schwäche oder atrophische Lähmung des Armes oder auch nur eine Parese der Arme mit spastischen Erscheinungen (wie im erwähnten Fall), oder neuralgiforme Schmerzen in den Armnerven, ferner die Hirnsymptome, auf die ich nicht mehr zu recurriren brauche.

Gegenüber der jetzt herrschenden Tendenz, den Befund einer partiellen Empfindungslähmung, vor Allem des Schmerz- und Temperaturgefühls auf eine Syringomyelie zu beziehen, muss ich noch hervorheben, dass ich bei spinaler Lues mehrmals, so auch in dem oben mitgetheilten Falle eine isolirte oder doch besonders stark ausgeprägte Temperatursinnstörung gefunden habe. Eine sichere anatomisch begründete Deutung dieser Thatsache kann ich nicht geben, doch ist es begreiflich, dass die von der Peripherie hereindringenden Geschwulstzapfen sofort auf das Hinterhorn treffen, welches ich in den von mir untersuchten Fällen mehrfach tief erkrankt und durch den Narbenzug verlagert und in seiner Configuration verändert gefunden habe.

M. H., ich bin mir wohl bewusst, damit nur gewisse Anhaltspunkte für die Diagnose gegeben zu haben, die keineswegs auf jeden Fall anwendbar sind und nicht einmal immer als ein sicheres Fundament der Diagnose gelten können. Aber ich bin der Meinung, dass man damit doch einen Schritt weiter kommen wird. Dabei habe ich das wichtige anamnestische Moment, den Nachweis der syphilitischen Infection, sowie den diagnostischen Schluss, welcher sich auf den therapeutischen Erfolg stützt, ganz unberücksichtigt gelassen, weil ihre Bedeutung auf der Hand liegt.

Ich will auch nicht unerwähnt lassen, dass es seltene Fälle von Lues spinalis giebt, die schnell unter dem Bilde einer acutesten Myelitis tödtlich verlaufen.

Aber auf ein anderes wichtiges Gebiet müssen wir uns jetzt begeben, nämlich auf das der Differentialdiagnose, wobei ganz besonders die Tabes dorsalis, die combinirte Erkrankung der Hinter- und Seitenstränge des Rückenmarks und die dissem. Sklerose zu berücksichtigen ist.

Wir wollen mit der dissem. Sklerose beginnen, weil die Differentialdiagnose hier am schnellsten zu erledigen ist. — In ihrer topographischen Verbreitung hat die multiple Sklerose insofern eine Aehnlichkeit mit den gewöhnlichen syphilitischen Erkrankungsformen des Nervensystems, als beide sich über das gesammte centrale Nervensystem und einen Theil der Hirnnerven ausbreiten. Die Aehnlichkeit in symptomatologischer Hinsicht ist zunächst dadurch bedingt, dass nebeneinander cerebrale und spinale Symptome bei beiden Zuständen in die

Erscheinung treten. Ein wesentlicher Unterschied besteht aber schon darin, dass die Lues sich vornehmlich an der Peripherie (Meningen, Wurzeln), die Sklerose dagegen im Mark entwickelt, dass der syphilitische Process eine Ausbreitung der Continuität nach (abgesehen von der seltenen dissem. Form) gewinnt, während die Sklerose in zerstreuten Herden auftritt. Eine weitere nahe Verwandtschaft ist darin begründet, dass auch bei der dissem. Sklerose häufig Remissionen und Exacerbationen und noch häufiger eine Unbeständigkeit und Flüchtigkeit der Einzelsymptome beobachtet wird. Die Sehstörung, die Anaesthesie, die Parese etc. kann bei der Sklerose ähnlichen Schwankungen unterliegen wie bei der Syphilis. Dennoch wird man nicht häufig in die Lage kommen, längere Zeit in diagnostischen Zweifeln zu verharren. Die gravirenden Hirnsymptome der dissem. Sklerose sind von ganz anderem Charakter, als die der Hirnsyphilis; ich erinnere an den Nystagmus, die skandirende Sprache; ferner ist das Zittern der Sklerose für diese Krankheit fast pathognomonisch. Auch fehlt die Benommenheit, die wenigstens anfallsweise bei der Lues cerebri fast immer beobachtet wird, während sie hier nur im Geleit der sehr seltenen apoplectiformen Anfälle auftritt. Weiter besteht auch bezüglich der spinalen Symptome insofern ein Unterschied, als Reizerscheinungen (neuralgische Schmerzen, Hyperaesthesien etc.) bei der Herdsklerose weit seltener sind als bei der Rückenmarkssyphilis. Trotzalledem muss ich bekennen, dass ich in einzelnen Fällen nicht bestimmt zu entscheiden im Stande war, ob dissem. Sklerose oder Syphilis des centralen Nervensystems in getrennten Herden vorliege.

Zu ganz anderen Erwägungen werden wir gedrängt, wenn wir versuchen, die differentialdiagnostischen Kriterien festzustellen, welche die syphilitischen Erkrankungen des centralen Nervensystems von der Tabes dorsalis und der combinirten Affection der Hinter- und Seitenstränge des Rückenmarkes unterscheiden lassen. Hier ist zunächst die Vorfrage zu erledigen, ob die Tabes dorsalis selbst eine syphilitische Erkrankung sei. Wir müssen sie nach dem heutigen Stande der Wissenschaft so beantworten, dass sie zweifellos in einem Zusammenhange mit der Syphilis steht, aber in pathologisch-anatomischer Hinsicht sich durchaus von den uns bekannten specifischen Erkrankungen unterscheidet. Lässt sich nun doch vielleicht der Weg verfolgen, auf welchem die Lues diejenigen Alterationen im Rückenmark hervorruft, welche der Tabes resp. der combinirten Erkrankung der Hinter- und Seitenstränge zu Grunde liegen?

Die toxische Theorie, für welche Strümpell[40] neuerdings wieder mit besonderer Schärfe eintritt, ist deshalb so ansprechend, weil sie

einen pathologisch-anatomischen Process syphilitischer Natur als Grundlage der Tabes nicht verlangt.

Von grossem Interesse sind nun einige aus der jüngsten Zeit stammende Beobachtungen, welche lehren, dass durch eine echtsyphilitische Affection des Rückenmarks ein der Tabes ähnliches Symptomenbild bedingt werden kann. In keinem Falle war das so evident, wie in einem von mir beobachteten und in der Berl. klin. Wochenschrift mitgetheilten: Hier bestand während eines längeren Stadiums der Erkrankung: Augenmuskellähmung, Ataxie, das Westphal'sche Zeichen, Blasenbeschwerden, Sensibilitätsstörungen und gewisse Bulbärsymptome, wie sie bei der Tabes nicht selten sind. Erst als sich eine Paraparese mit spastischen Erscheinungen hinzugesellte und statt des Westphal'schen Zeichens nun ein lebhaft gesteigertes Kniephänomen gefunden wurde, musste man die Diagnose fallen lassen, durfte auch kaum an eine Affection der Hinter- und Seitenstränge denken, da es in diesen Fällen bisher nicht beobachtet wurde, dass an Stelle des ursprünglich fehlenden Patellarphänomens Steigerung und Clonus trat. Wie die Obduction zeigte, lag eine echtgummöse Erkrankung der Rückenmarkshäute vor mit starker Beeinträchtigung der Rückenmarkswurzeln und an vielen Stellen auch des Rückenmarkes selbst, ohne dass jedoch von einer ausschliesslichen oder vorwiegenden Betheiligung der Hinterstränge die Rede sein konnte. Dagegen war es besonders beachtenswerth, dass die hinteren Wurzeln in der Höhe des oberen Lendentheils, also der Stelle, an welcher nach Westphal das Kniephänomen ausgelöst wird, ganz in die Neubildung eingebettet und unter der Umarmung derselben fast vollständig atrophirt waren (vgl. Fig. 2 u. 3, Taf. IV). Aus dem wechselnden Druck, welchen das Geschwulstgewebe auf die Wurzeln ausübt, lassen sich die Erscheinungen gut erklären. Einen weiteren bemerkenswerthen Befund ergab die Gehirnuntersuchung. Während hier die gewöhnliche syphilitische Meningeal-Erkrankung fehlte, fand sich eine Poliencephalitis in jenen Nervenkernen, die auch bei der Tabes zuweilen erkranken, ferner eine einfache Atrophie der sogen. aufsteigenden Vaguswurzel, wie wir in der heute mitgetheilten Beobachtung eine solche der aufsteigenden Trigeminuswurzel finden (hier ist es freilich möglich, dass die basale gummöse Meningitis zuerst den N. quintus ergriffen, und die aufsteigende Wurzel erst secundär erkrankte. Eine sichere Entscheidung nach dieser Richtung hin zu treffen, bin ich nicht im Stande), also pathologisch-anatomische Veränderungen, die an sich keineswegs das Gepräge der syphilitischen Gewebsalterationen

haben. Hier war wenigstens ein Bruchtheil der tabes-verwandten Symptome durch anatomische Processe bedingt, welche den entsprechenden der Tabes durchaus congruent sind. Ausserdem waren die grossen Hirnarterien, die makroskopisch normal erschienen, doch in der typischen von Heubner geschilderten Weise erkrankt.

Als Eisenlohr diese meine Mittheilung gelesen hatte, theilte er mir mit, dass er Aehnliches beobachtet und zu ähnlichen Schlussfolgerungen gekommen sei. Seine überaus interessante Arbeit ist inzwischen erschienen. In seinen beiden Fällen bot nicht allein die Symptomatologie grosse Aehnlichkeit mit der der Tabes, sondern auch in pathologisch-anatomischer Hinsicht wurde insofern eine Verwandtschaft gefunden, als der syphilitische Process von den Meningen auf das Rückenmark übergreifend vornehmlich die Hinterstränge in bestimmter Höhe in Mitleidenschaft zog und hier Veränderungen hervorrief, die Aehnlichkeit mit dem Bilde der tabischen Hinterstrangdegeneration zeigten.

Waren in dem ersten Falle die Optici in der für die Hirnlues charakteristischen Weise ergriffen (Perineuritis gummosa), so zeigte der zweite eine einfache graue Degeneration des Acusticus, die etwa mit der weit häufigeren grauen Degeneration des Sehnerven bei Tabes zu analogisiren wäre.

Der Werth solcher Beobachtungen ist ein wissenschaftlicher und ein praktischer. Sie zeigen uns, dass neben echt-specifischen Erkrankungen des Central-Nervensystems Veränderungen einzelner nervöser Gebilde (nucleäre Atrophie, Atrophie intrabulbärer Nervenwurzeln, graue Degeneration der Hirnnerven) vorkommen, die die Charaktere der specifischen Erkrankungen nicht an sich tragen, also Mischformen von wirklicher Syphilis des centralen Nervensystems und der Tabes dorsalis, Fälle, die uns am ehesten Aufschluss darüber zu geben im Stande sein dürften, wie die Syphilis zur Tabes dorsalis führt.

In ähnlicher Weise lehrt der von Siemerling mitgetheilte Fall, dass bei congenitaler Lues auf Grund einer specifischen Erkrankung des centralen Nervensystems ein der Tabes verwandtes Symptomenbild entstehen kann und wirft einiges Licht auf die von B. Remak mitgetheilten Beobachtungen scheinbarer Tabes im Kindesalter.

Die praktische Wichtigkeit solcher Beobachtungen liegt auf der Hand. Gegen die ausgeprägte Tabes dorsalis erweist sich nach dem fast übereinstimmenden Urtheil aller Autoren eine antisyphilitische Therapie erfolglos, sie scheint häufig eher Schaden zu stiften. Giebt es nun aber Fälle, in welchen sich hinter dem Bilde der Tabes eine echte

Syphilis des centralen Nervensystems verbirgt, so wird man doch wieder gemahnt, dem Vorkommen dieser Pseudotabes syphilitica, wie ich sie bezeichnet habe, Rechnung tragend, in manchen, namentlich in atypischen Fällen, den Weg der mercuriellen Therapie einzuschlagen. Ja, giebt es sogar, wie unsere Fälle beweisen, ein solches Nebeneinander von gummösen Processen und reinen Atrophien, so sind wir gezwungen, zu einer Kur zu greifen, die erfahrungsgemäss heilend auf den einen Vorgang, verschlimmernd auf den anderen wirken kann. So paradox das auch klingen mag, es entspricht zweifellos den Thatsachen und gewiss hat Jeder von Ihnen schon einmal einen Fall dieser Art beobachtet, in welchem eine Mercurialkur einerseits bessernd wirkte, indem sich eine Reihe von Symptomen zurückbildete, während andere Erscheinungen, z. B. die Sehnervenatrophie unter dieser Behandlung wesentlich verschlechtert wurden.

Ich erinnere mich mehrerer Fälle — namentlich habe ich solche in Gemeinschaft mit Collegen Uhthoff gesehen —, in denen eine Combination echt-syphilitischer Processe und rein-tabischer Symptome angenommen werden musste, z. B. neben den spinalen Symptomen der Tabes eine Opticus-Affection, die nicht der gewöhnlichen Atrophie entsprach, sondern nach dem Befunde und namentlich nach der Art der Sehstörung als neuritische und speciell als gummöse gedeutet werden musste.

Einen Fall dieser Art habe ich noch vor wenigen Tagen auf der Nervenabtheilung beobachtet. Bei einem Individuum, das sicher syphilitisch inficirt war, hatten sich die Symptome der Tabes und ausserdem die Erscheinungen einer basalen gummösen Meningitis mit Uebergreifen des Processes auf das Chiasma (bitemporale Hemianopsie, später Amaurose des einen Auges, temporale Hemianopsie des anderen) entwickelt. — Oder es findet sich eine reine Sehnervenatrophie, genau wie bei Tabes, aber daneben andere Erscheinungen, besonders spinale, welche nicht dem Symptomenbilde der Tabes, sondern viel eher dem einer Rückenmarkssyphilis entsprechen.

In einem Theil dieser Fälle ist es meines Erachtens nicht möglich, zu entscheiden, ob neben der specifischen Hirnerkrankung gewöhnliche Tabes oder ein syphilitischer Rückenmarksprocess vorliegt. Auch die Casuistik Remmont's[41], Fournier's, sowie die Rumpf'sche Zusammenstellung enthält ähnliche Beobachtungen.

Noch schwieriger kann die Differentialdiagnose sein zwischen cerebrospinaler Syphilis und combinirter Erkrankung der Hinter- und Seitenstränge des Rückenmarkes. In dem oben ausführlicher mitgetheilten Fall von Meningitis gummosa cerebrospi-

nalis hatte ich anfangs an eine combinirte Systemerkrankung gedacht und erhielt erst durch den Verlauf die Gewissheit, dass eine gummöse Cerebrospinalerkrankung vorlag. Einen zweiten in dieser Hinsicht während des Lebens ebenfalls recht schwierig zu beurtheilenden Fall will ich summarisch hier anführen:

Ein am 26. November 1885 in die Nervenabtheilung der Charité aufgenommener 36jähriger Mann, der seit seiner Jugend an nervösen Beschwerden gelitten, 20 Jahre vor der jetzigen Erkrankung ein Ulcus venereum acquirirte mit nachfolgender allgemeiner Drüsenschwellung und noch zur Zeit der Aufnahme verdächtige Drüsenschwellungen zeigte, erkrankte im April 1885 mit Paraesthesien im rechten Oberschenkel, später auch im linken, und heftigen blitzartigen Schmerzen in beiden Beinen, dazu kamen Harnbeschwerden, Sehstörung und Impotenz.

Bei der Aufnahme constatirte ich eine Parese der unteren Extremitäten mit erhaltenem Kniephänomen, Sensibilitätsstörungen, Schwanken bei Augenschluss und Blasenstörung. Ich hielt es, namentlich auch in Rücksicht auf die bestehenden lancinirenden Schmerzen, für's Wahrscheinlichste, dass eine combinirte Affection der Hinter- und Seitenstränge des Rückenmarks vorliege. Während er zunächst noch leidlich marschiren konnte, stürzt er am 2. December (8 Tage nach der Aufnahme) beim Versuch, zu uriniren paraplegisch zusammen. Es bestand völlige Lähmung der Beine und Harnverhaltung, das Kniephänomen war beiderseits aufgehoben. Schon am folgenden Tage kann er die Beine wie vor dem Anfall bewegen und das Kniephänomen ist am linken Bein wieder schwach und unbestimmt hervorzurufen. In der nächsten Zeit ist das Schwanken der Lähmungserscheinungen ein ganz erhebliches, ausserdem besteht heftiges Gürtelgefühl und lancinirende Schmerzen, auch Brechanfälle unter starkem Kopfschmerz. Schliesslich entwickeln sich die Zeichen einer Myelitis diffusa lumbalis mit vollständiger atrophischer Lähmung der unteren Extremitäten (Entartungsreaction). Der Kranke erlag den Folgezuständen der Cystitis. Leider gelangte von den Centralorganen des Nervensystems nur das Rückenmark zur Untersuchung.

Es fand sich eine diffuse Erkrankung im Brust- und Lendentheil, in der Lendenanschwellung war die gesammte graue Substanz, sowie von der weissen vornehmlich die Hinter- und Seitenstränge betroffen. Man findet hier Untergang der nervösen Gebilde (Ganglienzellen und Nervenfasern), reichliche Körnchenzellen und Fetttropfen und vor allen Dingen eine erstaunliche Anzahl neugebildeter Gefässe mit verdickten Wandungen, so dass das Gewebe fast wie eine angiomatöse Ge-

schwulst aussieht. Namentlich sieht man auch diese Gefässschlingen von der gewucherten Pia aus in die Rückenmarkssubstanz eindringen, so dass dort, wo die Pia etwas abgehoben, der periphere Saum des Rückenmarks von einem Kranz von Gefässschlingen gebildet wird. Im oberen Lendentheile sind besonders die Hinter- und Seitenstränge afficirt, wie die Zeichnung lehrt (Fig. 1. Taf. IV), die Meningen sind verdickt, die Wurzeln zum Theil entartet und was besonders auffällt, sind die enorm verdickten Wandungen und die theils erweiterten, theils erheblich verengten Lumina der grossen Pialgefässe, besonders der Spinalvenen, und selbst auch ausgeprägte Phlebitis obliterans, ganz der Greiff'schen Schilderung entsprechend. Endlich findet man im Gebiet der erkrankten Seitenstränge scharfrunde Gebilde in den verschiedensten Grössen, die man bei schwacher Vergrösserung für übermässig grosse runde Ganglienzellen halten könnte. Eine genauere Betrachtung lehrt, dass es sich um völlig consolidirte Gefässe handelt, die weder eine Schichtung noch eine Andeutung von Lumen oder Thrombus zeigen, sondern vollständig homogenisirt sind. — Dass es sich um Gefässe handelt, geht daraus hervor, dass man alle Uebergangsprocesse von der gewöhnlichen Sklerose der Gefässwandungen bis zu dieser completen Obliteration auf demselben Querschnitte beobachten kann. — In dem Halstheil sieht man nur die aufsteigende Degeneration in den Goll'schen Strängen, den Kleinhirnseitenstrangbahnen und den Gowers'schen Gebieten.

Hätte man in diesem Falle anfangs an eine combinirte Affection der Hinter- und Seitenstränge, später an eine diffuse Myelitis denken können, so waren doch einige der erwähnten Eigenthümlichkeiten der spinalen Lues ausgeprägt. — Selbstverständlich war eine Quecksilberkur eingeleitet worden, aber zu spät.

Zweifellos wird es, wenn einmal eine genügende Anzahl derartiger Fälle beobachtet ist, künftig gelingen, auch zwischen der combinirten Affection der Hinter- und Seitenstränge und der Syphilis cerebrospinalis eine diagnostische Entscheidung zu treffen.

Die Prognose der Lues spinalis resp. cerebrospinalis ist im Allgemeinen entschieden weniger günstig als die der rein cerebralen Syphilis. Es liegt das, wie mir scheint, zunächst in dem Umstande begründet, dass die Diagnose der Hirnsyphilis in einem früheren Stadium gestellt wird, indem die Neuritis resp. Perineuritis gummosa der basalen Hirnnerven einen viel prägnanteren klinischen Ausdruck gewinnt als die der Rückenmarkswurzeln.

Wichtiger ist es noch, dass das Hineinwuchern des syphilitischen

Geschwulstgewebes in das Rückenmark einen weit deletäreren Eingriff bedeutet als die entsprechende Betheiligung des Gehirns. — Wie leicht gelingt es hier in der Medulla spin. dem Granulationsgewebe, das Organ selbst völlig zu durchwuchern und eine Erkrankung des Querschnittes auch nur auf eine kleine Strecke bedeutet eine tiefe Schädigung fast aller Functionen des Gesammtorgans. Und sollte es selbst noch gelingen, die kleinzellige Infiltration des Querschnittes durch die specifische Behandlung zur Resorption zu bringen, so ist doch das Nervengewebe meistens bereits so schwer geschädigt, dass eine dauernde Functionsstörung resultirt. So kommt es, dass sich am Gehirn der Process viel länger extracerebral abspielt, denn selbst das Hineindringen kleinerer Geschwulstzapfen in die der Pia benachbarte Hirnsubstanz kann zunächst symptomenlos bleiben und ohne dauernden Schaden ertragen werden.

Gelingt es nun, frühzeitig die Diagnose: Lues spinalis zu stellen in einem Stadium, in welchem die Zeichen einer völligen Leitungsunterbrechung noch nicht vorliegen, so hat die nun eingeleitete antisyphilititsche Kur auch hier zuweilen überraschende Erfolge, wie ich selbst mehrfach festzustellen Gelegenheit hatte und wofür die Literatur eine genügende Anzahl von Beispielen aufweist. Im Stadium der ausgebildeten Paraplegie wird freilich nur selten eine völlige Heilung erzielt: sehr häufig werden noch Remissionen herbeigeführt und zuweilen auch wohl noch eine erhebliche Besserung. So behandle ich noch jetzt auf der Nervenklinik eine Frau, die sicher syphilitisch inficirt gewesen ist und der Klinik im Zustande völliger Paraplegie mit Contractur und Blasenlähmung und einem bis aufs Kreuzbein reichenden Decubitus zugeführt wurde. Da sie schon mehrfach specifische Kuren — besonders Spritzkuren — durchgemacht hatte, konnte ich mich anfangs nicht recht zu einer Erneuerung der Quecksilberbehandlung entschliessen und müsste mir jetzt fast den Vorwurf machen, einen der Besserung noch fähigen Krankheitsfall als einen trostlosen exspectativ behandelt zu haben. Ich entschloss mich doch noch zu einem Versuch mit Quecksilbereinreibungen und die bis da völlig gelähmte Person ist doch schon so weit gebracht, dass sie, sich am Bette festhaltend, durch's ganze Zimmer schreiten kann; auch hält sie den Urin und wird von den bis da entsetzlichen Schmerzen in geringerem Grade heimgesucht.

Also in diesen unter dem Bilde einer Meningomyelitis auftretenden Fällen von spinaler Syphilis sollte man in keinem Stadium verzweifeln und immer wieder zu dem Versuch einer specifischen Kur zurückkehren.

Ich kann das Gebiet der Prognose und Therapie, nachdem ich es nun einmal gestreift habe, nicht verlassen, ohne auf einen diagnostischen und therapeutischen Fehler hinzuweisen, der, so verzeihlich er auch ist, zu grossen Uebelständen führt.

Es ist nicht selten, dass Personen, die einmal syphilitisch inficirt gewesen sind, an Neurasthenie erkranken; es sind mir diese Fälle in der Privatpraxis häufiger als in der Klinik und Poliklinik begegnet und habe ich den Eindruck, dass es sich nicht um ein zufälliges Nebeneinander von specifischer Infection und Neurasthenie handelt, sondern dass ein, wenn auch nur lockerer Zusammenhang vorliegt. Man könnte zunächst daran denken, dass die Toxine der Syphilis jene feinsten Veränderungen im centralen Nervensystem hervorrufen, die für uns zwar anatomisch nicht nachweisbar, doch ihren Ausdruck finden in den bekannten nervösen Beschwerden. Dagegen spricht, dass fast in all' den Fällen, die ich selbst zu sehen und zu behandeln Gelegenheit gehabt habe, eine psychische Genese ermittelt werden konnte. Es waren durchweg gebildete Männer, die Werke über Syphilis und Nervenkrankheiten gelesen hatten, die genau darüber unterrichtet waren, dass die syphilitische Infection das Gehirn gefährdet und das Gespenst der Hirnsyphilis oder der Dementia paralytica nicht aus den Augen verloren, kurz ein gewisser Grad von Syphilidophobie — und zwar ist dies die modernste Form der Syphilidophobie — war immer nachzuweisen. Die Gefahr liegt nun in dem Umstande, dass die subjectiven Beschwerden dieser Kranken in der That im Beginn als Lues cerebri imponiren können, denn Kopfschmerz und Schwindel sind ganz gewöhnliche Erscheinungen der Neurasthenie und oft so hartnäckig, dass sie gar zu leicht auf ein organisches Hirnleiden bezogen werden. Es ist gewiss zuzugeben, dass eine gummöse Neubildung im Gehirn, sowie die diffuse gummöse Arachnitis sich im Beginn der Entwickelung oft nur durch derartige subjective Beschwerden verrathen. Aber gemeiniglich lassen objective Symptome — namentlich die von Seiten der Sehnerven und der Augenmuskelnerven oder Rindensymptome — nicht lange auf sich warten. Nun möchte ich mich vor dem Vorwurf schützen, als ob ich den Eintritt dieser objectiven Kriterien abwarten und erst dann die antisyphilitische Behandlung einleiten wollte. Das wäre gewiss ein Fehler, der sich oft schwer rächen würde. Was ich beklage, ist vielmehr, dass solche Patienten einzig auf Grund ihrer subjectiven Beschwerden unter dem Verdachte eines syphilitischen Hirnleidens durch Jahre hindurch immer wieder mit Mercur und Jod tractirt werden. Sie finden immer wieder einen Arzt, der ihnen eine solche Kur verordnet,

Wenn ich also auch zugebe, dass man im Beginne des Leidens schwankend sein kann und im Zweifel befangen das therapeutische Verfahren gegen das ernstere Leiden richten soll, so bin ich doch andererseits der Meinung, dass man meistens durch eine gründliche Untersuchung, Beobachtung und Erwägung aller Momente entscheiden kann, ob die genannten Symptome auf dem Boden einer specifischen Erkrankung des Gehirns und seiner Hüllen entstanden sind oder ob sie neurasthenisch-hypochondrischen Ursprungs sind. Freilich bezeichnet auch der hypochondrische Neurastheniker seinen Kopfschmerz als heftig, unerträglich, aber die Beobachtung des Patienten lehrt, dass er nicht unter der Herrschaft eines heftigen Schmerzes steht, dass er sich frei unterhält, nicht benommen ist, durch die Unterhaltung abgelenkt wird und dass namentlich alles das, was seine Psyche von dem Druck der Befürchtungen entlastet, mildernd auf seine Beschwerden wirkt. Auch der Schwindel hat bei der Neurasthenie meistens ein besonderes Gepräge. Forscht man genauer nach, so versteckt der Kranke hinter dem Worte Schwindel meistens ein plötzlich auftretendes Angstgefühl, erst secundär stellt sich die Empfindung ein, als könne er sich nicht mehr auf den Füssen halten, als müsse ein Schlaganfall eintreten etc. etc. Ich habe Patienten dieser Art behandelt, bei welchen sich der Zustand allmälig so gesteigert hatte, dass sie keinen Schritt mehr zu gehen wagten, bis sie durch eine vom Arzt ausgehende Ermunterung wieder Muth fassten und sich wieder in's Freie wagten. Auch auf die übrigen Erscheinungen der Neurasthenie, die sich ja niemals durch ein einzelnes Krankheitssymptom manifestirt, wenn ein solches auch häufig genug von dem Patienten in den Vordergrund gestellt wird, ist zu fahnden. Bei genauer Exploration gelingt es fast immer, statt der Demenz, Apathie, Gedächtnissschwäche und Benommenheit, wie sie bei Hirnsyphilis vorkommen, die bekannten psychischen Anomalien der Hypochondrie und Neurasthenie aufzufinden: die Verstimmung mit Neigung zu krankhafter Selbstbeobachtung, die Reizbarkeit, die Angstzustände etc. etc. Häufig sind auch die Zeichen der nervösen Dyspepsie ausgeprägt.

Werden nun derartige Individuen immer aufs Neue einer specifischen Behandlung ausgesetzt, so wird damit grosser Schaden gestiftet, denn:

1. Wird der Kranke in seiner Auffassung, dass es sich um eine syphilitische Krankheit des Gehirns handelt, bestärkt.
2. Werden ihm neue Gifte einverleibt, die für das centrale Nervensystem nicht gleichgültig sind.
3. Wird die Behandlung der Neurasthenie versäumt.

Wenn man dagegen einem derartigen Patienten mit der schroffen Bestimmtheit der Ueberzeugung entgegentritt und eine jener Behandlungsmethoden anwendet, die gegen die allgemeine Nervosität gerichtet sind, so wird man in den meisten Fällen bald einen Erfolg zu verzeichnen haben, wenngleich es Formen der Neurasthenie giebt, die so hartnäckig sind, dass sie lange Zeit jeder Behandlung Trotz bieten.

Literatur-Verzeichniss.

1) Virchow, Virchow's Archiv. Bd. I., Bd. XV. — Derselbe, Ueber die Natur der constitutionell-syphilitischen Affectionen. Berlin 1859. — Derselbe. Die krankhaften Geschwülste. Bd. II. Berlin 1864/65. u. a. a. O.
2) Wagner. Archiv der Heilk. 1863. Bd. IV. u. 1866. Bd. III.
3) Steenberg, Den syph. Hjirnelideloefs. Kopenhagen 1860.
4) v. Graefe. Graefe's Archiv. Bd. VIII. S. 74. u. a. a. O.
5) Passavant, Virchow's Archiv. Bd. 25. S. 150 u. Bd. 76. S. 15.
6) Heubner, Archiv der Heilk. 1869. H. 3. — Die luetischen Erkrankungen der Hirnarterien. Leipzig 1874. v. Ziemssen's Handbuch. Bd. XI. S. 1. u. a. a. O.
7) Charcot et Gombault. Journal de la Physiol. VI. 1863. Arch. de Physiol. norm. et path. 1873. p. 143.
8) Leyden, Charité-Annalen. 1876. S. 261.
9) Fournier, La Syphilis du cerveau. — Période praeataxique du Tabés. Paris 1883 etc.
10) Westphal. Arch. f. Psych. Bd. XI.
11) Gerhardt. Berl. klin. Wochenschr. 1886. No. 1. Ferner Dissertationen und Mittheilungen aus Würzburger Klinik (Herxheimer etc.), unter dessen Leitung.
12) Schultze, Wanderversammlung der südwestdeutschen Neurologen u. Irrenärzte. 1877. Ref. im Arch. f. Psych. Bd. VIII. 1883.
13) Baumgarten, Virchow's Arch. Bd. 73 u. Bd. 86.
14) Julliard, Etude critique sur les localisations spinales de la syphilis. 1879.
15) Greiff. Westphal's Arch. Bd. XII.
16) Jürgens, Charité-Annalen. Jahrg. X.
17) v. Rinecker. Festschrift der III. Säcularfeier der Alma Jul. Maxim. Leipzig 1882. Bd. II.
18) Buttersack. Westphal's Arch. 1886. Bd. XVII.
19) Kahler, Prager Vierteljahrsschr. Bd. VIII. 1887.
20) v. Ziemssen, Klin. Vorträge. Nervensystem. No. 3. Die Syphilis des Nervensystems. Leipzig 1888.
21) Siemerling. Westphal's Arch. Bd. 19. H. 2 u. Bd. XX. H. 1.

22) Eisenlohr. Neurol. Centralbl. 1884. No. 4 u. Sep.-Abdr. aus Festschrift zur Eröffnung des Neuen Allgem. Krankenhauses zu Hamburg-Eppendorf.
23) Schmauss. Arch. f. klin. Med. Bd. 34. 1889.
24) Rumpf, Die syphilit. Erkrankungen des Nervensystems.
25) Nauuyn. Mittheil. aus der med. Klinik zu Königsberg. Leipzig 1888. S. 1.
26) Marchand. Realencyclopädie der ges. Heilk. II. Aufl. Bd. I. 1885.
27) Oppenheim. Charité-Annalen. Jahrg. X. S. 354 u. f.
28) v. Hoesslin. Deutsches Arch. f. klin. Med. Bd. 37.
29) v. Graefe. Klin. Monatsbl. f. Augenheilk. 1855. S. 268 etc.
30) Foerster. Graefe-Saemisch. VII. S. 116.
31) Siemerling. l. c.
32) Oppenheim u. Siemerling, Charité-Annalen. Jahrg. XVI. S. 361.
33) Oppenheim. Virchow's Arch. 1886. Bd. 114.
34) Derselbe, Berliner klin. Wochenschr. 1887. No. 36 u. 1888. No. 29.
35) Knapp. Neurol. Centralbl. 1885. No. 4.
36) Erlenmeyer. Centralbl. f. Nervenheilk. 1888. No. 21.
37) Oppenheim, Berliner klin. Wochenschr. 1888. No. 53.
38) Eisenlohr. l. c.
39) Bernhardt. Berliner klin. Wochenschr. 1889. No. 26.
40) Strümpell. Naturforscherversammlung, Heidelberg 1889 u. Deutsche medic. Wochenschr. 1889. October.
41) Reumont, Syphilis und Tabes. Aachen 1881.

Figuren-Erklärung.

Tafel I.

Figur 1. (Fall Hoppe. Meningitis gummosa basilaris.) Grösserer Ast einer Hirnarterie auf dem Querschnitt: Arteriitis syphilitica.

M E = Membrana elastica.
J = Intima.
x = unbestimmte Grenze zwischen Adventitia und Neubildung.

Färbung: Picrocarmin — Haematoxylin. Vergrösserung: 35fach. (Kerne bei Hartnack 4.)

Figur 2. (Fall Nauk. Meningitis gummosa cerebrospinalis.) Arteria corporis callosi auf dem Querschnitt. Arteriitis syphilita.

J = Intima.
a a = doppeltes Lumen.

(Arterie nicht vollständig auf dem Schnitt enthalten. bei I scheinbare Lücke.)

Färbung: Picrocarmin. Vergrösserung: 20fach.

Figur 3. (Fall Roy. Meningitis basilaris gummosa). Grösserer Ast einer Hirnarterie. Arteriitis syphilitica.

M E = Membrana elastica.

J = Intima.

O = kleinerer, völlig obliterirter Arterienzweig.

Färbung: Picrocarmin. Vergrösserung: 35fach.

Figur 4. (Fall Nauk. Meningitis gummosa cerebrospinalis.) Theil eines Querschnitts durch das Brustmark. Meningomyelitis syphilitica.

M sy = syphilitisch erkrankte Meningen.

G — Gefässe.

W = Wurzel.

Färbung: Picrocarmin — Haematoxylin. Vergrösserung: 20fach.

Tafel II.

Figur 1. (Fall Nauk. Meningitis gummosa cerebrospinalis.) Querschnitt durch Pons in der Höhe des VI. und VII.

Sy = syphilitische Neubildung der Meningen an der Basis.

A B = Arteria basilaris (durch Intimawucherung und frischeren Thrombus verschlossen).

Ungefärbt, nach Härtung in Müller'scher Lösung. Vergösserung: 2fach (ad naturam del.).

Figur 2. (Fall Nauk. Meningitis gummosa cerebrospinalis.) Querschnitt durch das Halsmark.

Sy = syphilitische Wucherung der Meningen.

W = Wurzeln.

Ungefärbt, nach Härtung in Müller'scher Lösung. Vergrösserung: 2fach (ad naturam del.).

Figur 3. (Fall von Brown-Séquard'scher Halblähmung bei einem Syphilitischen.) Querschnitt durch das Rückenmark.

E H = die schwerer erkrankte Rückenmarkshälfte.

Ungefärbt. Vergrösserung: Lupe, 4fach.

Figur 4. (Fall Nauk. Meningitis gummosa cerebrospinalis.) Querschnitt durch die Medulla oblongata.

Sy = syphilitische Neubildung der Meningen an der Hirnbasis.

Art. vert. = Arteriae vertebrales.

Ungefärbt, nach Härtung in Müller'scher Lösung. Vergrösserung: 2fach.

Figur 5. (Fall Hoppe. Meningitis gummosa basilaris.) Querschnitt durch den Nerv. oculomotorius. Perineuritis gummosa.

E = Epineurium (von dem kleinzelligen, gefässreichen Geschwulstgewebe durchsetzt).

F = Geschwulstfortsätze.

G = Gefässe.

Färbung: Haematoxylin. Vergrösserung: 20fach.

Tafel III.

Figur 1. (Fall Nauk. Meningitis gummosa cerebrospinalis.) Theil eines Querschnitts durch die Medulla oblongata mit austretender Vaguswurzel.

N X = Nervus vagus.
Sy = syphilitische Neubildung der Meningen.
G = Gefässe.
J W = intrabulbäre Wurzelfasern des Vagus.
Färbung: Picrocarmin — Haematoxylin. Vergrösserung: 20fach.

Figur 2. (Fall Nauk. Meningitis gummosa cerebrospinalis.) Kleiner Theil des Rückenmarksquerschnitts (Halstheil) mit den angrenzenden, von der syphilitischen Neubildung durchsetzten Häuten und Wurzeln.
D mat = Dura mater (abgehoben).
A = Arachnoidea.
S d R = peripherischer Saum des Rückenmarks mit Pia mater.
N W = normale Wurzel.
W N = Wurzelneuritis.
Färbung: Picrocarmin — Haematoxylin. Vergrösserung: Hartnack 2. Ocl. 2.

Tafel IV.

Figur 1. (Fall Loewen. Lues spinalis.) Rückenmarksquerschnitt.
V sp = Vena spinalis (Phlebitis).
A sp a = Arteria spinalis anterior.
W = Wurzeln.
M d = Myelitis diffusa.
Ungefärbter Glycerinschnitt nach Härtung in Müller'scher Lösung. Verprösserung: Lupe, 2fach.

Figur 2. (Fall Schieleke. Meningitis spinalis syphilitica. Pseudotabes syphilitica.) Querschnitt durch das Rückenmark im obersten Lendentheil.
N B = syphilitische Neubildung von den Meningen ausgehend.
H W = hintere Wurzeln.
M s = Myelitis syphilitica.
Die Linie x schneidet den Theil ab, der in Figur 3 bei stärkerer Vergrösserung gezeichnet ist.
Nach einem mit Weigert'schem Haematoxylin gefärbten Präparat gezeichnet. Vergrösserung: Lupe, 4fach.

Figur 3. stellt den durch die Linie x abgeschnittenen Theil der Figur 2 bei stärkerer Vergrösserung dar.
H W = hintere Wurzeln.
Gef = Gefäss.
N B = syphilitische Neubildung der Meningen.
(Die schwarzen Punkte in der Neubildung sind Blutkörper.)
Färbung: Weigert'sches Haematoxylin. Vergrösserung: 20fach.

Gedruckt bei L. Schumacher in Berlin.

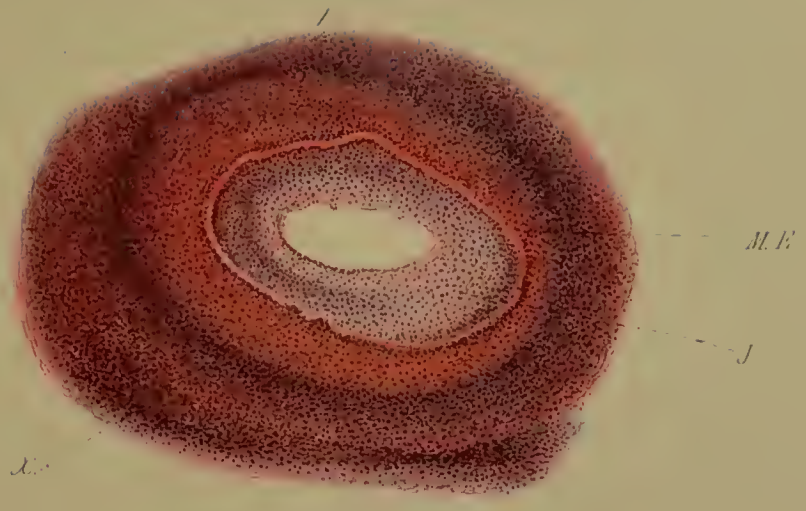
1
M.E.
J
X.

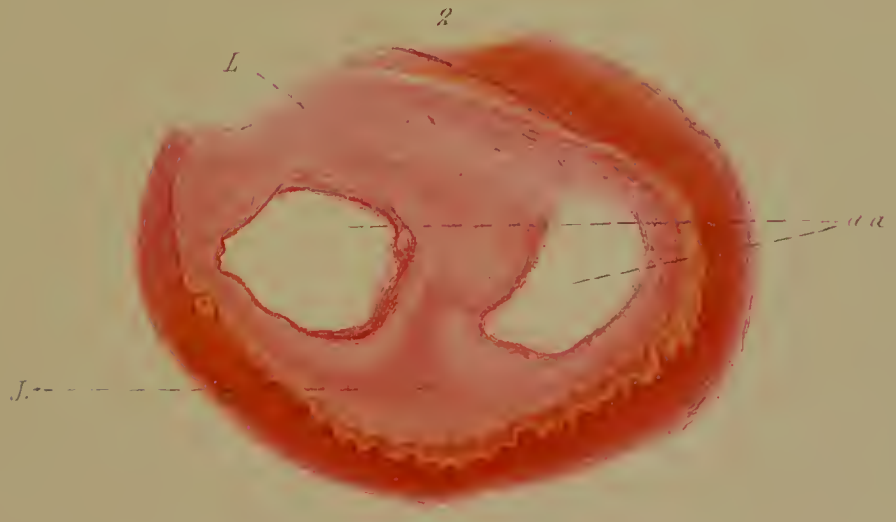
2
L
a a
J.

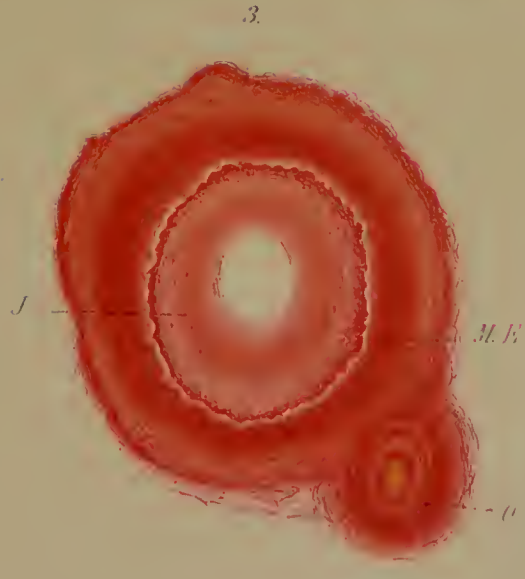
3.
J
M.E.
(

4
G
W
M sy

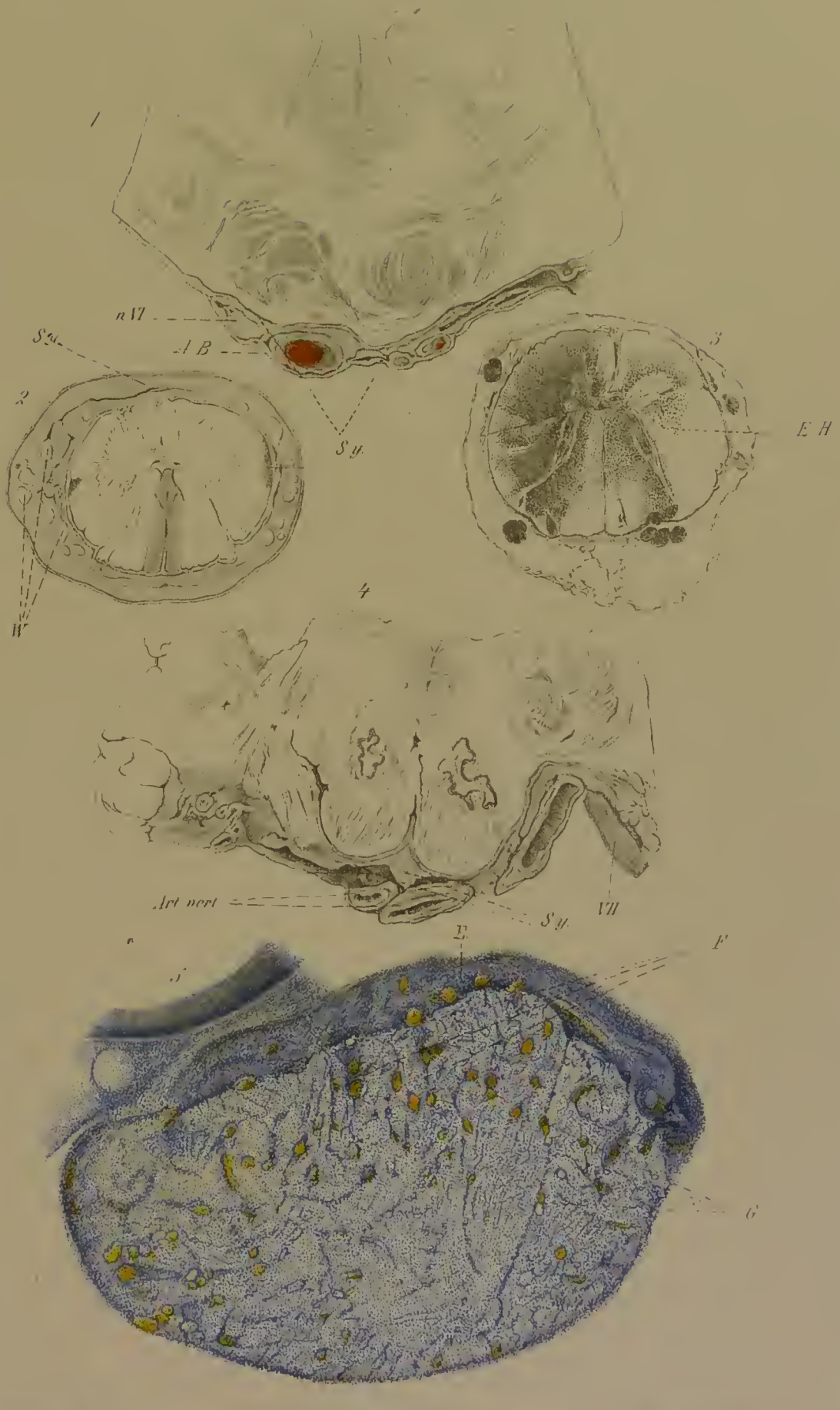
1
n VI
A B
S y.
2
W
3
E H
4
Art vert
S y.
VII
5
E
F
G

1
J.W.
S.d.
N.X.
G
2
S.d.R.
W.N.
I
N.W.
Art
D.mat

A.sp
V.sp
1
W
M.d
M.d
V.sp

2.
M.s.
V
N.B
HW
X

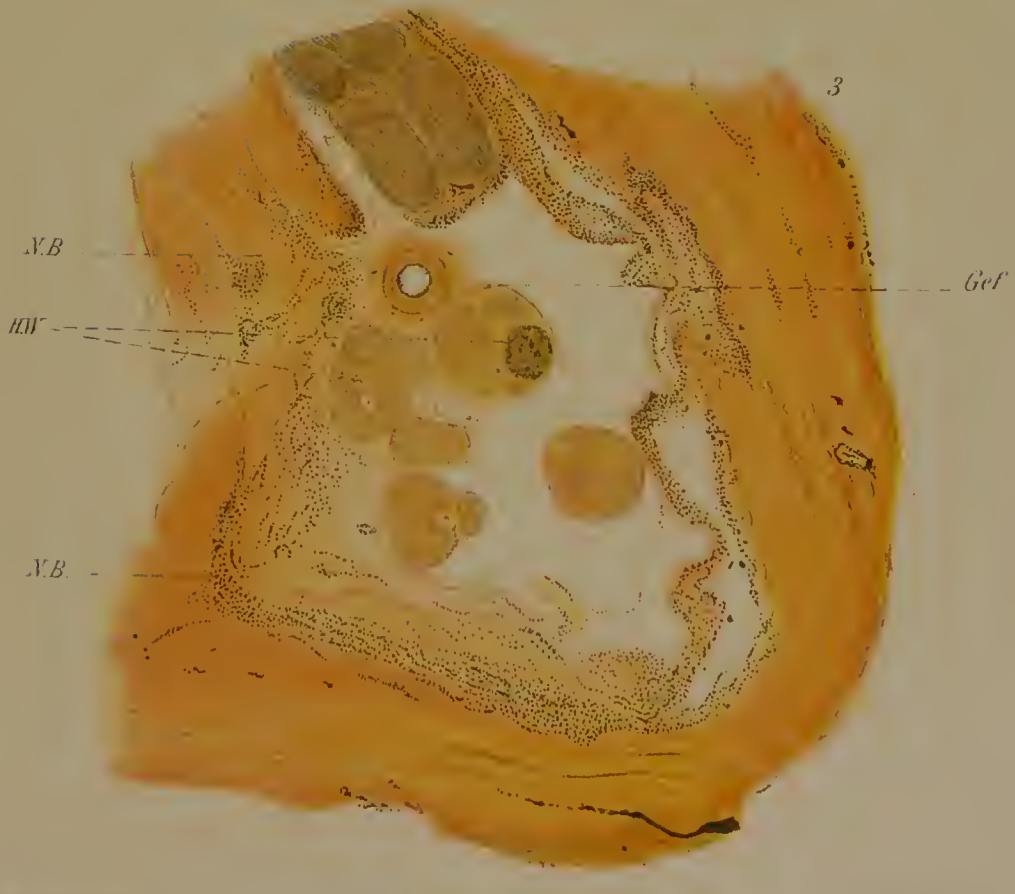
3
N.B
Gef
HW
N.B